This is a digital copy of a book that was preserved for generations on library shelves before it was carefully scanned by Google as part of a project to make the world's books discoverable online.

It has survived long enough for the copyright to expire and the book to enter the public domain. A public domain book is one that was never subject to copyright or whose legal copyright term has expired. Whether a book is in the public domain may vary country to country. Public domain books are our gateways to the past, representing a wealth of history, culture and knowledge that's often difficult to discover.

Marks, notations and other marginalia present in the original volume will appear in this file - a reminder of this book's long journey from the publisher to a library and finally to you.

Usage guidelines

Google is proud to partner with libraries to digitize public domain materials and make them widely accessible. Public domain books belong to the public and we are merely their custodians. Nevertheless, this work is expensive, so in order to keep providing this resource, we have taken steps to prevent abuse by commercial parties, including placing technical restrictions on automated querying.

We also ask that you:

+ *Make non-commercial use of the files* We designed Google Book Search for use by individuals, and we request that you use these files for personal, non-commercial purposes.

+ *Refrain from automated querying* Do not send automated queries of any sort to Google's system: If you are conducting research on machine translation, optical character recognition or other areas where access to a large amount of text is helpful, please contact us. We encourage the use of public domain materials for these purposes and may be able to help.

+ *Maintain attribution* The Google "watermark" you see on each file is essential for informing people about this project and helping them find additional materials through Google Book Search. Please do not remove it.

+ *Keep it legal* Whatever your use, remember that you are responsible for ensuring that what you are doing is legal. Do not assume that just because we believe a book is in the public domain for users in the United States, that the work is also in the public domain for users in other countries. Whether a book is still in copyright varies from country to country, and we can't offer guidance on whether any specific use of any specific book is allowed. Please do not assume that a book's appearance in Google Book Search means it can be used in any manner anywhere in the world. Copyright infringement liability can be quite severe.

About Google Book Search

Google's mission is to organize the world's information and to make it universally accessible and useful. Google Book Search helps readers discover the world's books while helping authors and publishers reach new audiences. You can search through the full text of this book on the web at `http://books.google.com/`

COUNTWAY LIBRARY
HC 1GUS I

17.6.485.

Digitized by Google

Digitized by Google

Digitized by Google

Die radiologische Diagnostik

der

intra- und extraventrikulären Tumoren

und

ihre spezielle Verwertung

zur

Frühdiagnose des Magencarcinoms.

Von

Dr. **G. Holzknecht,**
Privatdozent für medizinische Radiologie, Leiter des Röntgen-Laboratoriums im k. k. allg. Krankenhause in Wien

und

Dr. **S. Jonas,**
Assistent der medizin. Abteilung Hofrat Prof. Oser an der allgemeinen Poliklinik in Wien.

Inhalt.

I. Die Entwicklung der radiologischen Diagnostik der raumbeengenden Bildungen des Magens an palpablen Tumoren desselben . . . . . p. 5

II. Die Anwendung der radiologischen Untersuchungsergebnisse palpabler Magentumoren zur Diagnose nicht palpabler . . . . . p. 47

III. Die Differentialdiagnose zwischen extra- und intraventrikulären Tumoren. Verziehung und Verdrängung des Magens . . . . . p. 79

IV. Die Differentialdiagnose zwischen extra- und intraventrikulärem Sitz anderer klinischer Erscheinungen (Druckempfindlichkeit etc.) . . . . . p. 121

Wien, 1908.

Verlag von **Moritz Perles,** k. und k. Hof-Buchhandlung.
I., Seilergasse 4.

Digitized by Google



8005

Alle Rechte vorbehalten.

Digitized by Google

Vorwort.

Im Jahre 1904 hatte Rieder*) die Möglichkeit gezeigt, mittels radiographischer Aufnahme des mit wismuthältigen Ingesten gefüllten Magens dessen Lage, Form und Größe zu ermitteln und diesbezügliche Abweichungen von der Norm zu erkennen. Seine Arbeit enthält jedoch weder positive Angaben über die Möglichkeit des Nachweises von Magentumoren, noch auch nur einen Hinweis auf eine solche und bei der Nachprüfung dieser Arbeit konnten wir in der Tat bald erkennen, daß der Nachweis von Tumoren mittels der von ihm angegebenen Technik, Anwendung der radiographischen Aufnahme, auch nur mit einiger Sicherheit nicht möglich erscheint.

So wäre diese vielleicht wichtigste Frucht seiner ingeniösen Methode nicht gezeitigt worden, wenn sich nicht insbesondere für die innere Medizin seit langem die Erkenntnis Bahn gebrochen hätte, daß die radioskopische Untersuchung überall dort, wo sie überhaupt in der Lage ist, das zu untersuchende Objekt darzustellen, die Details desselben mit unendlich größerem Reichtum und — infolge der Möglichkeit, von etwaigen automatischen Bewegungen (z. B. der Atmung) abzusehen — auch mit viel größerer Exaktheit wiederzugeben vermag. Und wie wir auch sonst überall in der Radiologie ein Gebiet nach dem anderen von der ursprüng-

*) Beiträge zur Topographie des Magen-Darmkanales beim lebenden Menschen etc. Fortschritte auf dem Gebiete der Röntgen-Strahlen, 1904/05, 8. Band.

Digitized by Google

lich allein möglich gewesenen photographischen Aufnahme in die Hand der Schirmuntersuchung, der Durchleuchtung, übergehen sehen, so hat auch hier erst die technisch freilich viel schwierigere Durchleuchtung den vollen Gehalt der Methode erschöpfen lassen und speziell für die Diagnostik der Magentumoren Ergebnisse geliefert, welche allgemeine praktische Anwendung verdienen. Deshalb haben wir dieselben in zwei Arbeiten niedergelegt: „Die radiologische Diagnostik der raumbeengenden Bildungen des Magens, entwickelt an palpablen Tumoren", Wr. Med. Wochenschr. Nr. 28 bis 32, 1906, und „Die Ergebnisse der radiologischen Untersuchung palpabler Magentumoren, verwendet zur Diagnose nicht palpabler", ebenda Nr. 5—8, 1907. Hierauf haben wir uns einem Thema zugewandt, welches sich bei der Durchführung dieser Arbeiten ergab: der systematischen Untersuchung, inwieweit sich auf gleichem Wege der Nachweis der extraventrikulären Lage eines palpablen Tumors und anderer klinischer Erscheinungen ergibt. (Die beiden letzterwähnten Arbeiten sind nicht gesondert publiziert worden.)

Inzwischen hat die Methode eine im Verhältnisse zu ihrem kurzen Bestande weite Verbreitung gefunden und dieser Umstand, sowie das sich in gleichem Maße mehr und mehr regende Lernbedürfnis hat es uns nahegelegt, die Gesamtergebnisse geschlossen darzustellen und damit zugleich einen brauchbaren Leitfaden für die radiologische Untersuchung der Tumoren zu schaffen. Aus diesen Gründen reihen wir hier in der Reihenfolge ihres Entstehens die beiden obgenannten, schon veröffentlichten und die beiden anderen noch nicht publizierten Arbeiten aneinander, wodurch sich für die letzteren die bei isolierter Publikation notwendig gewesenen Wiederholungen aus den beiden ersten erübrigen.

* * *

Um zu einer radiologischen Tumorendiagnostik zu gelangen, gingen wir von der Untersuchung dem Magen sicher angehörender Tumoren aus und entwickelten an der Hand derselben die radiologische Symptomatologie der raumbeen-

Digitized by Google

genden Bildungen des Magens, als deren wesentlichstes Prinzip sich das Hervortreten eines Füllungsdefektes im normalen Füllungsbilde des Magens an jener Stelle ergab, wo der Tumor die Füllung eben verhinderte — also sozusagen ein Negativ der intraventrikulären Tumorenoberfläche. Hierauf wandten wir uns der Verwertung der gewonnenen Resultate zur Diagnose in jenen Fällen zu, wo die klinische Untersuchung zwar schwerwiegende Verdachtsmomente für Carcinoma ventriculi ergeben hatte, ohne daß jedoch ein Tumor palpabel gewesen wäre. War es uns dabei auch von vornherein vollkommen klar, daß auch nicht palpable Tumoren erst dann einen Füllungsdefekt (oder sonstige Abweichungen vom normalen Füllungsbilde des Magens) erzeugen könnten, wenn sie eine bestimmte Größe erreicht hatten, so bestätigten uns doch bald zahlreiche Autopsien (Operationen und Obduktionen) die Richtigkeit unserer Diagnostik, ja in einzelnen Fällen wurde an jenem Orte, wo die radiologische Untersuchung einen Füllungsdefekt ergeben hatte, der Tumor später palpabel. Unser Verfahren hatte uns also erlaubt, einen Tumor zu einer Zeit in vollkommen eindeutiger Weise zu erkennen, wo kein anderes Verfahren in der Lage war, das Vorhandensein eines solchen sicherzustellen; es hatte uns in solchen Fällen die Frühdiagnose gestattet.

Mag nun auch die Palpabilität eines Tumors kein Beweis für sein vorgeschritteneres Stadium sein und ebenso wenig das Fehlen eines Palpationsbefundes den Beginn eines Carcinoms bezeichnen: im großen und ganzen war es doch unzweifelhaft, daß sich unter den Fällen ohne Palpationsbefund eher und in größerer Anzahl die weniger weit vorgeschrittenen Veränderungen befanden, und daß diese Fälle daher der Operabilität näher stünden, als die Fälle mit Palpationsbefund. Unser Verfahren hatte uns also nicht nur die Möglichkeit einer Frühdiagnose eröffnet, sondern auch die einer früheren und infolge dessen radikaleren Operation gegeben, und so konnte des öfteren durch Resektion noch radikal entfernt werden, was in einem späteren Zeitpunkte nur mehr die Möglichkeit einer bloßen Palliativoperation, der Gastroenterostomie, geboten hätte.

Digitized by Google

Der wichtigste Fortschritt, den wir unserer Methode verdanken, besteht also darin, daß sie erlaubt, das Vorhandensein eines Tumors zu einer Zeit zu erkennen, wo die pathologische Veränderung des Magens noch nicht genug weit vorgeschritten ist, um eindeutige klinische Symptome zu liefern, und daß sie damit die Operation zu einer Zeit absolut indiziert, wo die Radikaloperation noch möglich ist und Aussicht auf volle Heilung zu bieten vermag.

Und so übergeben wir unsere Arbeit allen jenen, die sich dessen bewußt sind, daß die Klinik keine Methode unbeachtet lassen darf, die geeignet erscheint, sie bei einer ihrer wichtigsten und schwerstwiegenden diagnostischen Entscheidungen zu unterstützen, der Diagnose des beginnenden Magencarcinoms.

* * *

Wir erfüllen endlich noch die angenehme Pflicht, allen jenen zu danken, die durch Zuweisung von Fällen diese Arbeiten ermöglichten und förderten; ganz besonders dem verehrten Chef des einen von uns, Herrn Hofr. Prof. Oser, ferner Herrn Hofr. v. Neusser, den Prof. v. Noorden, Kovács und Ortner, Herrn Doz. Schütz, sowie den Assistenten der Klinik weil. Hofr. Nothnagel, den Herren Doz. Dr. Wechsberg und Donath, sowie Herrn Dr. v. Jagić. Herrn Hofr. Prof. Weichselbaum und seinen Assistenten sei für die freundliche Unterstützung hinsichtlich der in den Fällen gewonnenen pathologischen Präparate gleichfalls wärmstens gedankt.

Wien, im Juli 1907.

Doz. Dr. Holzknecht. **Dr. Jonas.**

Digitized by Google

BOSTON MEDICAL
APR 20 1909
LIBRARY.

Einleitung.

In ihrer Arbeit über die Grundlagen der radiologischen Untersuchung des Magens [1]) haben Brauner und der eine von uns unter anderem auf einige Momente hingewiesen, welche auf Grund der Differenz zwischen den Bildern des normalen wismutgefüllten Magens und denen von tumorbeherbergenden Mägen eine Perspektive auf eine radiologische Diagnostik der Magentumoren eröffnen.

Sie sagen dort: „Von den untersuchten Fällen von Magencarcinom haben wir nur drei Fälle wiedergegeben, da wir bisher nur über so viele autoptisch sichergestellte verfügen. Aus ihnen und den anderen, zum Teile durch charakteristische klinische Befunde sichergestellten Fällen lassen sich immerhin schon die groben Konturen der radiologischen Symptomatologie [2]) des Magencarcinoms skizzieren.

„Technisch erweist sich die Untersuchung mittels der Wismutaufschwemmung im Stehen als den anderen durchaus überlegen und kaum ergänzungsbedürftig; insbesondere steht ihr die Untersuchung mit der Rieder'schen Mahlzeit um vieles nach, da diese doch durch volle Entfaltung und nennenswerte Dehnung die vom Carcinom nicht ergriffenen Magenwände von den Tumoren abdrängt." Die weiteren Ausführungen gipfeln darin, daß durch Tumoren eingenommene Teile des Magenlumens, wo immer sie in demselben liegen mögen, dadurch zu unserer Kenntnis kommen dürften, daß die Wismutwasseraufschwemmung — im Gegensatz zum normalen Magen — verhindert wird, die Stelle der Tumoren einzunehmen oder in ihrem normalen Wege beeinflußt wird.

---

[1]) Holzknechts Mitteilungen. 1. Heft. Fischer, Jena 1906.

[2]) Nicht im Sinne pathognomonischer Symptome, eine Auffassung, die ihnen ganz ohne Grund unterlegt wurde.

Digitized by Google

Auf Grund weiterer Fälle haben wir unsere Arbeit „Zur radiologischen Diagnostik raumbeengender Tumoren der Pars pylorica, speziell bei hochgradig gedehntem und gesunkenem Magen“ [3]) mit folgenden Ausführungen eingeleitet: „Mannigfach waren die Abweichungen vom normalen Verlaufe der radiologischen Magenuntersuchung, die bei intraventrikulären Bildungen erwartet werden durften. Zunächst mußte schon der von der Norm abweichende Verlauf des Wismutbissens und der Wismutaufschwemmung, sowie die von der normalen Halbmondform abweichende Gestaltung des wismutgefüllten caudalen Teiles auf irgendein vorspringendes Hindernis hinweisen, das sich dem normalen Wege der Wismutingesten entgegenstellt. Ferner mußten sich beim Versuche in dem durch Brausemischung geblähten oder mit Wismutmahlzeit gefüllten Magen die einzelnen Teile desselben durch entsprechende Lagerung und Stellung des Patienten sichtbar zu machen, raumbeengende (und infiltrierende) Prozesse ebenso durch mangelnde Dehnbarkeit und Entfaltbarkeit dieser Teile markieren, wie auch die palpatorische Verschieblichkeit des Mageninhalts sowie die Entleerbarkeit desselben von einem Magenteil in den anderen ein von der Norm abweichendes Verhalten zeigen mußte. Was aber speziell die Pylorustumoren betrifft, so mußte man erwarten, daß sie sich dann bemerkbar machen, wenn wir versuchen, die Pars pylorica zu entfalten und sichtbar zu machen.“

Wir hatten dort einen Fall mitgeteilt, bei dem sich die Pars pylorica auch bei Anwendung der bei einem hochgradig gedehnten Magen notwendigen Manöver nicht füllte und bei dem die Obduktion ein (früher nicht palpiertes) Carcinom der Pars pylorica ergab.

Damit war wohl einer radiologischen Diagnostik der Magentumoren im allgemeinen der Weg gewiesen; zugleich aber mußten auch die ungemein variablen Verhältnisse, wie sie einerseits durch die verschiedene primäre Form und Größe des befallenen Magens, andererseits durch den verschiedenen Sitz und die verschiedene Ausdehnung der Tumoren bedingt sind, eine große Verschiedenheit der Bilder erwarten lassen, so daß die Aufstellung allgemein giltiger Regeln erst von der systematischen Durcharbeitung eines größeren kasuistischen Materials erwartet werden durfte.

Zu diesem Ende schien es am zweckmäßigsten, von jenen Tumoren auszugehen, welche infolge ihrer Größe Bilder erwarten ließen, deren charakteristische Details — wenn auch

---

[3]) Holzknechts Mitteilungen. 1. Heft. 1906

Digitized by Google

in minder ausgesprochener Weise — später auch in Fällen kleinerer Tumoren verwertet werden konnten. Aus diesem Grunde wurden zunächst palpable Tumoren untersucht, wozu uns das große Material des k. k. Allgemeinen Krankenhauses reichlich Gelegenheit bot. Den nicht palpablen Tumoren galt dann der nächste und für die Diagnostik wichtigere Schritt, wobei unsere obigen Vermutungen sich als durchaus berechtigt erwiesen. Diese Fälle sind in der zweiten Arbeit mitgeteilt.

Dabei ergab sich ferner, daß sich bei palpablen, nicht dem Magen angehörigen Tumoren aus den Beziehungen zwischen dem palpierten Tumor einerseits und der gleichzeitig gesehenen Magenfüllung andererseits wichtige diagnostische Anhaltspunkte eben für die Extraventrikularität derselben, ferner für Einzelheiten des Tumors bezüglich seiner Form, Lage und Größe schöpfen lassen. Diese und die typischen Veränderungen durch Verdrängung und Verziehung des Magens sind in der dritten und ventrikuläre oder extraventrikuläre Lokalisation anderer klinisch erhebbarer Zeichen (Druckempfindlichkeit etc.) in der vierten Arbeit behandelt.

Seit den oben zitierten Mitteilungen hat sich aber auch die Technik der Untersuchungen insoferne vervollkommnet, als aus der Hinweglassung der wenig oder unergiebigen Prozeduren eine wesentliche Einschränkung der Untersuchung auf eine geringe Anzahl von Technizismen und auf eine wesentlich geringere Untersuchungszeit resultierte. Freilich konnte man auf die Verwendung der Wismutmahlzeit, wie dies in der einen oben zitierten Arbeit erwartet wurde, nicht verzichten, andererseits aber haben sich, abgesehen von den schwersten Fällen, die eigentlich nicht so sehr aus klinischen als aus methodischen Gründen untersucht wurden, die dort geschilderten Beschwerden infolge der Mahlzeit nur äußerst selten geltend gemacht. So resultiert ein vereinfachtes Untersuchungsschema, welches unter Hinweglassung der hier nicht erwähnten Teile des früheren auf die Untersuchung mittels Wismutwasseraufschwemmung mit sofort angeschlossener Riederscher Mahlzeit (wovon oft einige Löffel genügen) beschränkt erscheint. (Die Technik der Untersuchung siehe am Schlusse der ersten Arbeit.)

Bezüglich der Körperstellung kommt in weitestem Ausmaße die aufrechte und nur bei hochgradig gedehntem und gesunkenem Magen auch die horizontale Rückenlage nach vorher eingenommener Seitenlage in Anwendung.

Digitized by Google

Digitized by Google

I.

Die Entwicklung der radiologischen Diagnostik der raumbeengenden Bildungen des Magens an palpablen Tumoren desselben.

Im Sinne des in der Einleitung dargelegten Planes geben wir im folgenden alle untersuchten Fälle von palpablen Tumoren wieder, von leichteren zu komplizierteren aufsteigend, und wollen dann zum Schlusse versuchen, in zusammenfassender Weise die gewonnenen Erfahrungen zu einer systematischen Darstellung der radiologischen Symptomatologie raumbeengender Bildungen des Magens zu entwickeln.

Fall 1. Vinzenz Sch.. 72 Jahre alt. Ambulatorium des Doz. Schütz. (Protokoll 18. Oktober 1905, Nr. 8.)

Anamnese. Plötzlicher Beginn des Magenleidens vor zwei Monaten mit Schmerzen, unabhängig vom Essen, wobei das Gefühl besteht, „als ob der Magen sich aufstellte"; Appetitlosigkeit, Fleischekel, Aufstoßen; dabei kein Erbrechen. Bedeutende Abmagerung, Obstipation.

Status ergibt einen im linken oberen Bauchquadranten, etwas oberhalb des Nabels gelegenen, etwa kinderfaustgroßen, länglichen, nicht verschieblichen, mäßig derben, stellenweise leicht höckerigen Tumor. Probefrühstück ergibt Fehlen freier HCl.

Die uns gestellte Frage lautete: Handelt es sich um einen Tumor des Magens?

Das Ergebnis der Untersuchung wurde in folgendem Wortlaute abgegeben (Fig. 1)[1]:

[1]) Die Befunde haben hier noch die Form einfacher Aufzeichnungen des Gesehenen.

Digitized by Google

Die eingenommene Wismutspeise (einige Löffel der Rieder'schen Mahlzeit) läßt zunächst die Fundusgasblase deutlicher hervortreten und füllt dann den letzten Abschnitt einer vertikal gestellten, bis links vom Nabel und in dessen Höhe reichenden Pars media. Eine lebhafte Peristaltik läuft die große Kurvatur entlang und vertieft sich zum Schlusse zu einer stabilen Abschnürung, die sich somit als Sphincter antri dokumentiert [2]). Durch sie wird die beschriebene Pars media von einem die Gegend des Antrum einnehmenden, aber an Größe einen winzigen Anteil eines Antrum darstellenden Raume abgetrennt, während der größere Rest des

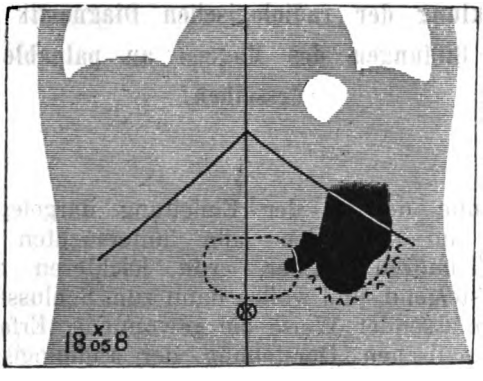

Fig. 1. Fall 1. Antrumtumor. Schirmpause. Rieder'sche Mahlzeit. Dorsoventrale Durchleuchtung im Stehen. Wismutfüllung des letzten Abschnittes der P. media und eines kleinen Teiles des im übrigen von dem palpablen Tumor (punktierte Linie) eingenommenen Antrum pylori. Zwischen beiden eine im Momente der Zeichnung bestehende Abschnürung (Sphincter antri). Eine peristaltische Welle an der P. media ist mitgezeichnet. (Die ^ bezeichnen Stellen, welche von der Peristaltik bestrichen wurden.)

Antrums ungefüllt bleibt. Somit füllt sich das Antrum pylori weder spontan, noch durch die Peristaltik, noch — wie hier hinzugefügt sei — durch pyloruswärts gerichtete Effleurage, woraus sich die Vorstellung einer raumbeengenden Bildung im Antrum ergibt.

Der palpable Tumor nimmt im Stehen die Stelle des ungefüllten Antrums ein und macht beim Baucheinziehen (das hier infolge der vorhandenen Bauchdeckenspannung keine sehr großen Exkursionen erzeugt) sowie bei der manuellen

[2]) Vgl. Kaufmann und Holzknecht: Die Peristaltik am Antrum pylor. des Menschen. Holzknechts Mitteil. 1. Heft. 1906.

Digitized by Google

Verschiebung — mit den gefüllten Magenteilen und untrennbar von ihnen — ebenso große Exkursionen nach aufwärts.

Dabei ist aus der Tatsache, daß von der sichtbaren Wismutfüllung der Pars media auch nicht das feinste Gerinnsel im Antrum sichtbar wird und zum Pförtner hinführt, nicht zu schließen, daß die Passage durch das Antrum vollkommen aufgehoben ist, wohl aber, daß sie entweder so fein ist, daß ihre Wismutfüllung nicht sichtbar wird oder daß sie von Speiseresten oder Zerfallsprodukten des Tumors erfüllt ist — wie ja auch die Füllung des Lumens des normalen Pylorus selbst während des Ausfließens des Mageninhaltes nicht sichtbar wird. (s. u.)

Fall 2. Franz A., 65 Jahre alt. Ambulatorium des Doz. Schütz. (Prot. 19. Dezember 1905, Nr. 8.)

Anamnese: Seit Juli 1905 besteht Appetitlosigkeit, Ekel vor allen Speisen, besonders vor Fleisch, bisweilen Übelkeiten, jedoch kein Erbrechen; seit August auch ein drückender Schmerz nach größeren Mahlzeiten, der eine Stunde nach dem Essen einsetzt und zirka eine Stunde lang dauert. Obstipation. Hochgradige Abmagerung. Blässe.

Der Status ergibt im rechten Hypogastrium eine ausgebreitete, derbe, druckempfindliche Resistenz, die von der Leber nicht deutlich abgrenzbar, nach unten bis drei Querfinger oberhalb der Nabelhorizontalen, nach rechts bis zur Mammillarlinie, nach links bis zur Mittellinie reicht und respiratorisch verschieblich ist.

Probefrühstück ergibt hämorrhagischen, faulig riechenden, mit unverdauten Semmelbröckeln vermischten Inhalt; keine freie Salzsäure nachweisbar. Die nüchterne Ausspülung ergibt blutig tingierten Inhalt mit Speiseresten untermischt.

Diagnose: Carcinoma ventriculi.

Der abgegebene Durchleuchtungsbefund (Fig. 2): Die Wismutingesten füllen eine weite, die ganze Breite der linken Zwerchfellkuppe einnehmende Pars cardiaca unter starker Zunahme ihrer Gasblase und eine ebenfalls sehr weite Pars media, und die Füllung der letzteren begrenzt sich etwas links von der Mittellinie — wo auch der am stehenden Pat. nicht palpable Tumor beim Liegen fühlbar ist — mit einer auch bei pyloruswärts gerichteter Effleurage konstant bleibenden, vertikalen, fast geradlinigen Kontur. An dem so sichtbaren Abschnitte der großen Kurvatur besteht eine hoch oben schon im Bereiche der Pars cardiaca beginnende, tief einschneidende, normal gerichtete Peristaltik, welche bis an die vertikale Grenze der Füllung verläuft und im letzten Abschnitt allmählich an Höhe abnimmt (⌒ ⌒). Bei pyloruswärts gerichteter Effleurage erscheinen an der dem Antrum entspre-

Digitized by Google

chenden Fortsetzung des Bildes des Mittelstückes mehrmals schmale, wolkenartige Schatten, welche nicht so deutlich sind (ziemlich beleibter Patient), daß sie in der Pause hätten wiedergegeben werden können. Beim Baucheinziehen hebt sich der letzte Abschnitt der Füllung um etwas mehr als seine volle Höhe. Respiratorisch mäßige Exkursionen beider Zwerchfellhälften.

Die Wismutingesten füllen demnach die Pars cardiaca und media; die Pars pyl. jedoch läßt sich bei dem vorher ausgespülten Patienten auf keine der sonst zum Ziel führenden Methoden füllen, sie ist der Sitz einer raumbeengenden Bildung.

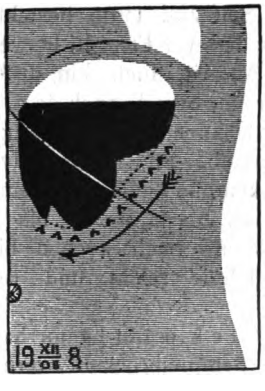

Fig. 2. Fall 2. Antrumtumor. Schirmpause. Rieder'sche Mahlzeit. Dorsoventrale Durchleuchtung im Stehen. Die Füllung der Pars media begrenzt sich nahe der Mittellinie vertikal. Die Peristaltik des Mittelstückes, durch ^ bezeichnet, beginnt sehr hoch, zeigt im ganzen sehr tiefe Wellen und läuft über den ganzen sichtbaren Teil der großen Kurvatur hinweg, also ist das Antrum ungefüllt. Die Tiefe der Wellen, durch die Stärke der Einziehungen bezeichnet, nimmt pyloruswärts nicht (wie normal) beständig zu, sondern nach anfänglicher Zunahme wieder ab. (Zwei Einziehungen sind eingezeichnet.) Der nicht eingezeichnete Tumor hat die rechte Hälfte des Epigastriums eingenommen, fällt also mit dem ungefüllten Teil des Magens zusammen.

Fall 3. Marie B., 59 Jahre alt. Abteilung des Hofr. Prof. Oser an der Wiener allgemeinen Poliklinik. (Prot. 30. Oktober 1905, Nr. 4.)

Anamnese: Seit neun Wochen (Beginn nach einem Diätfehler) Drücken im Magen, sofort nach dem Essen, zwei bis drei Stunden lang. Appetitlosigkeit, kein Erbrechen, starke Abmagerung.

Status: Rechter Leberlappen druckschmerzhaft, derb, vergrößert. Unter dem linken Rippenbogen ist eine strangförmige,

Digitized by Google

derbe, respiratorisch bewegliche Resistenz palpabel, welche auf der Höhe des Inspiriums zurückgehalten werden kann.

Probefrühstück: Zirka 50 cm³ einer schwarzbraunen, blutig-schleimigen Flüssigkeit. Freie Salzsäure fehlt. Milchsäure +, Blut (Weber) +. Mikroskopisch: Zahlreiche lange Bazillen in Haufen, zahlreiche gequollene rote Blutkörperchen.

Der abgegebene Röntgen-Befund (Fig. 3): In ziemlich ähnlicher Weise füllt sowohl die Wismutaufschwemmung wie auch die Rieder'sche Mahlzeit die tiefsten Teile der Pars media. Gegen die Pars pylorica hin setzt die Füllung mit schräger, fast vertikaler Kontur ab, vermag also diese nicht zu füllen, auch nicht bei pyloruswärts gerichteter Effleurage.

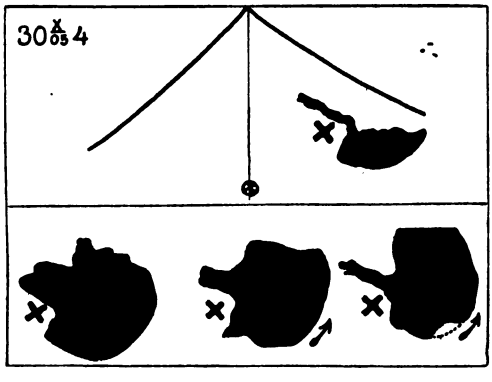

Fig. 3. Fall 3. Antrumtumor. Schirmpausen. a) Wismutwasseraufschwemmung. Dorsoventrale Durchleuchtung im Stehen. Rippenbogen, Medianlinie, Nabel. Wismutwasser füllt die linke Hälfte eines caudalen Sackes von gleichmäßig gerundeter Wand bis an den linken Rand des palpablen Tumors. (Das Kreuz bezeichnet seine Stelle.) Ein Teil der Wismutfüllung läßt sich durch pyloruswärts gerichtete Effleurage im Bogen um die obere Circumferenz des gleichzeitig getasteten Tumors verschieben. b) wie Fig. a. Einige Löffel der Rieder'schen Mahlzeit füllen den caudalen Theil der P. media in großer Ausdehnung und lassen im übrigen die gleiche Formation, wie in Fig. a erkennen. Es kommen zwei spontane Bewegungsphänomene zur Beobachtung, welche in Intervallen abgezeichnet sind. Der exprimierte Fortsatz verschmälert sich — ein Ausdruck dafür, daß ein gewisses Maß von Antrumperistaltik noch vorhanden ist, entsprechend einem von Infiltration frei gebliebenen Teile der Magenwand. (Auf der einen Pause ist eine peristaltische Welle gezeichnet; der Pfeil gibt die Richtung des gesehenen Verlaufes derselben im Sinne der Antiperistaltik an.)

An der Stelle der Pars pylorica palpiert man den im Stehen fühlbaren Teil der beschriebenen Resistenz und es gelingt bei pyloruswärts gerichteter Effleurage bloß um die obere Zirkumferenz des Tumors etwas Wismut herumzuschieben

Digitized by Google

(s. Fig. 3). Die untere und laterale Begrenzung des gefüllten unteren Corpus zeigt sich durch ihre gleichmäßig gerundete Kontur, die normale palpatorische Beeinflußbarkeit und durch ihre Peristaltik als frei von groben anatomischen Veränderungen.

Letztere läuft gewöhnlich in physiologischer Richtung bis an die mediale Grenze der Füllung, i. e. bis zu dem palpierten Tumor und zeigt damit, daß die Füllung nicht bis in das Antrum reicht.

Ein paarmal in Verlaufe der Untersuchung verläuft eine tiefe Welle im Sinne einer Antiperistaltik[3]).

Fall 4. Johanna M., 44 Jahre. Ambulatorinm des Doz. Schütz. (Pr. 17. November 1905, Nr. 3. Fig. 4 u. 5.)

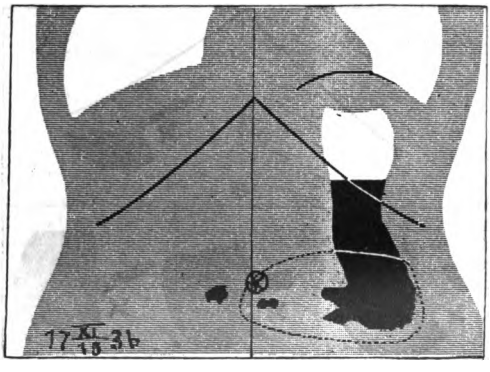

Fig. 4. Fall 4. Tumor des Antrum und der Pars media. Schirmpause. Rieder'sche Mahlzeit. Dorsoventrale Durchleuchtung im Stehen. Unvollständige Füllung des Antrums und des caudalen Teiles der Pars media infolge des raumbeengenden Tumors. Die Füllung hört in Form zweier Hörner auf, wie so häufig, wenn ein zipfelförmiger Fortsatz des Tumors aus dem Antrum in die Pars media reicht. Diese Magenteile füllen sich auch bei pyloruswärts gerichteter Effleurage nicht, nur einzelne Partikeln (zwei sind abgebildet) bezeichnen den beengten Weg. Der palpable Tumor ist gerade dort zu fühlen, wo der gefüllte Magen die beschriebene Raumbeengung zeigt.

Anamnese: Vor drei Jahren begann das Magenleiden mit stechenden Schmerzen, die besonders nach schwerer Nahrung zwei Stunden nach dem Essen einsetzten und etwa 1/4 Stunde dauerten; zeitweise Übelkeit. Im Juni 1905 trat Appetitlosigkeit hinzu; seit Mitte Oktober Erbrechen ca. zwei Stunden nach dem Essen, wobei bisweilen auch ältere Speisereste erbrochen werden sollen; niemals Blut. Obstipation. Abmagerung um 15 kg.

Der Status ergibt im Abdomen in Nabelhöhe einen walzenförmigen Tumor, der sich nach oben bis zur Mitte zwischen

[3]) Vgl. das Resumé am Schlusse.

Digitized by Google

Nabel und Proc. xyph., nach rechts bis etwas über die Mittellinie erstreckt und unter dem linken Rippenbogen verschwindet; zeitweise zeigt derselbe deutliche Steifung, wobei sich eine fortschreitende Peristaltik verfolgen läßt; er ist stellenweise uneben, etwas druckempfindlich, respiratorisch verschieblich und läßt sich auf der Höhe des Inspiriums leicht zurückhalten.

Probefrühstück: 200 cm³ stark schleimigen, schlecht verdauten Inhaltes, freie HCl fehlt, Pepsin vorhanden; Gesamtacidität 22; Milchsäure fehlt. Mikroskopisch viel Hefe in Sprossung, keine Sarcine, keine langen Bazillen. Nüchtern viel glasiger Schleim.

Klinische Diagnose: Carcinoma ventriculi.

Der abgegebene Röntgen-Befund: Die Wismutingesten füllen eine vertikal stehende P. media, deren tiefster Punkt drei Querfinger unter dem Nabel liegt. Die Pars cardiaca

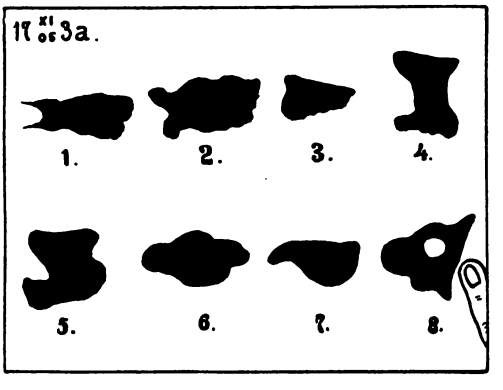

Fig. 5. 1.—7. Aufeinanderfolge der rhythmischen Formveränderungen der Wismutfüllung des caudalen Magenteiles: pathologisch veränderte Peristaltik der Pars media. — 8. Formveränderung durch Fingerdruck von der linken Wand der Pars media her.

ist von der Zwerchfellkuppe durch eine milzförmige, schattengebende Maße abgedrängt, die innere und äußere Wand der P. media in großzügigen Linien abgegrenzt.

Der unterste, einigermaßen sackförmige Abschnitt der Füllung zeigt unregelmäßig zackige Grenzen und gegen die Mittellinie hin einen Fortsatz mit zwei Hörnern. Im Bereiche dieses untersten Abschnittes der Füllung und ebenso auch noch gegen die Mittellinie hin ist der Tumor palpabel. Dieser Teil und der Tumor werden beim Baucheinziehen im gewöhnlichen und gleichen Ausmaße gehoben.

Die linke äußere Begrenzung dieses untersten Teiles läßt sich, obwohl sie zackig ist, ohne auffallenden Widerstand mit dem Finger einstülpen, wobei die Füllung an Höhe

Digitized by Google

zunimmt — eine Vertikalstellung der Achse, die auch dafür spricht, daß diese Füllung noch in der P. media liegt — und wobei in der Mitte ihres Schattens ein fingerbeerengroßes helles Feld erscheint. Ähnliche und andere mannigfaltige Formveränderungen entstehen auch spontan im ungefähren Rhythmus einer wenig frequenten Peristaltik (s. Fig. 5, 1.—7.).

In den unteren und medialen Partien der untersten Corpusfüllung, wo auch der Tumor palpabel ist, zeigt der Inhalt auffallend geringe palpatorische Verschieblichkeit.

Die radiologische Untersuchung ergibt demnach die Zeichen einer dem Magen angehörenden, und zwar im Antrum pylori und dem angrenzenden Teile des Corpus liegenden raumbeengenden Bildung. Die Operation

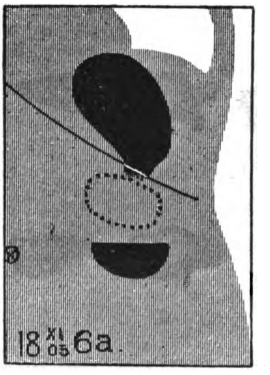

Fig. 6. Fall 5. Tumor des Antrum und der Curvatura minor. (Sanduhrmagen.) Schirmpause. Wismutwasseraufschwemmung. Dorsoventrale Durchleuchtung im Stehen. Raumbeengende Bildung der Pars pylorica und media mit Abschnürung zur Sanduhrform an letzterer.

(Jejunostomie, Klinik Hofr. v. Eiselsberg) ergab ein Carcinoma pylori, auf die P. media bis zur Cardia übergreifend.

Fall 5. Johann J., 51 Jahre, I. med. Klinik. (Pr. 18. November 1905, Nr. 6. Fig. 6 und 7.)

Anamnese: Vor vier Monaten setzt das Leiden mit heftigen Kreuzschmerzen bei Tag und Nacht ein, zugleich besteht Magendrücken sofort nach dem Genuß konsistenterer Nahrung. Nach einigen Wochen Hämatemesis, Milchkur, Besserung. Bald treten die Kreuzschmerzen wieder auf. Seit 8 Tagen sind heftige brennende Schmerzen unter dem linken Rippenbogen dazugekommen. Es besteht Diarrhöe.

Status: Bei tiefer Athmung kommt unter dem linken Rippenbogen eine strangförmige derbe Resistenz hervor, die sich

Digitized by Google

bis zur Mitte zwischen Nabel und Proc. xyph. erstreckt und sich auf der Höhe des Inspiriums etwas zurückhalten läßt.

Das Probefrühstück ergibt nach 300 g Wasser und 1 Semmel 180 cm³ mäßig gut verdauten Semmelbrei. Keine freie HCl, kein Pepsin.

Die uns gestellte Frage lautete, ob ein Tumor ventriculi vorliege.

Der abgegebene Befund (Fig. 6 und 7): Die Wismutingesten füllen zunächst bloß das Mittelstück eines (nach dessen Lage zu urteilen) vertikal gestellten und mäßig gedehnten Magens. Der unterste, sich auf diese Weise zunächst füllende Teil der P. media nimmt an Breite nach unten hin ab und knapp unter der Stelle, wo die Füllung aufhört, palpiert man auch

Fig. 7. Derselbe Fall wie Fig. 6. Rieder'sche Mahlzeit. Die allmähliche Dehnung durch die größere Belastung hat die verengte Stelle überwunden und gefüllt. Einziehung der Curvatura major (durch Schrumpfung?). Dabei ließ sich die auffallende horizontale obere Begrenzung der Wismutfüllung des caudalen Teiles so erklären, daß sie durch ein Flüssigkeitsniveau bedingt ist, welches unter einer Gasblase steht, die sich in der Kuppe des abgeschnürten caudalen Magenteiles befindet.

den Tumor. Ein Teil der Füllung der P. media überwindet allmählich diese Stelle in kleinen Rinnsalen und sammelt sich in einem caudalen Sack von gewöhnlicher Beschaffenheit an, der keine mechanischen Zeichen einer Veränderung der Wand zeigt. Eine Füllung der P. pylorica findet nicht statt.

In der Mitte der P. media befindet sich also ein relatives Passagehindernis und gerade an dieser Stelle liegt der palpable Tumor. Die passierenden Ingesten füllen trotzdem die P. pylorica nicht — und so kommt man zur Annahme einer raumbeen-

Digitized by Google

genden Bildung in der P. pylorica, die sich an der kleinen Kurvatur auf das Mittelstück fortsetzt und dort durch eine quere Verengerung Sanduhrform bewirkt.

Fall 6. Anna Sch., 55 Jahre alt. I. med. Klinik. (Pr. 28. November 1905. Nr. 7. Fig. 8 und 9.)

Anamnese: Vor drei Monaten begann das Leiden unter Nachlassen des Appetits mit zeitweiligem, bis dreimal im Tage erfolgendem Erbrechen, das bald nach dem Essen auftrat und aus den zuletzt genossenen Speisen, Schleim und einer gallig-grünen, bitteren Flüssigkeit bestand, nie aber Blut enthielt, noch jemals kopiös war. In der letzten Zeit wird nur flüssige Nahrung behalten. Abmagerung um zirka 9 kg.



Fig. 8. Fall 6. Tumor der Pars pylorica und der unteren Hälfte der Pars media, den Pylorus freilassend. Schirmpause. Rieder'sche Mahlzeit. Dorsoventrale Durchleuchtung im Stehen. Nicht in breitem Ausguß, sondern als verschmälerter, zackig begrenzter Streif vermag die Wismutfüllung tumorfreie Partien des caudalen Magenteiles zu füllen. Die Klammer)(bezeichnet die Stelle, wo bei pyloruswärts gerichteter Effleurage und sichtbarem Ausfluß des Mageninhaltes durch das Duodenum die dem Pylorus entsprechende Schattenaussparung sichtbar wird. Links davon sind die caudalen Teile (inzwischen in ihrer Gestalt verändert) teilweise wiedergegeben, wie sie mit und ohne Baucheinziehen gelegen sind. (Hebung um mehr als die volle Breite, also keine Verwachsung; s. u.)

Der Status ergibt in der Mitte des Epigastriums eine undeutliche diffuse Resistenz, deren Oberfläche, Form und Beweglichkeit nicht bestimmbar sind.

Das Probefrühstück ergibt 20 cm^3 schlecht verdauten, mit glasig-zähem Schleim vermengten Semmelbrei; keine freie HCl; Ges.-Ac. 11, Pepsin vorhanden; keine Milchsäure.

Der Fall wurde uns mit dem Ersuchen um radiologische Untersuchung der Pars pylorica gesandt.

Digitized by Google

Der abgegebene Befund lautet: Die Wismutingesten passieren ohne irgendwelche Abweichung von der Norm den Oesophagus und die Cardia und füllen hierauf einen ziemlich kleinen, aber doch vertikal gestellten Magen, dessen tiefster Punkt einen Querfinger oberhalb des Nabels liegt. Seine Pars cardiaca und media zeigen normale Raum- und Wandverhältnisse. Die untere Hälfte der Pars media und die Pars pylorica jedoch zeigen bezüglich der Form ihres Lumens die gröbsten Abweichungen von der Norm insoferne, als sich die Projektion ihrer Füllung als Fläche mit vielfach ausgezackten Rändern darstellt, wobei die Füllung erbsen- bis haselnußgroße Stellen ausläßt. Bei gleichmäßigem Druck auf diese Teile wird die Füllung vollends in einzelne abgetrennte Abschnitte zerlegt (s. Fig.). Pyloruswärts gerichtete Effleurage läßt die Füllmasse

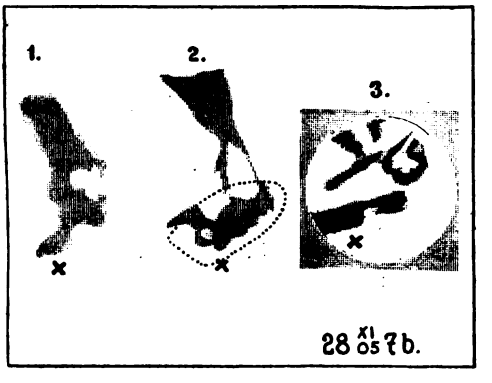

Fig. 9. Fall 6. (Derselbe wie Fig 8.) 1. Formation des Wismutausgusses ohne palpatorische Beeinflussung. 2. Formation des Wismutausgusses nach Effleurage gegen den Pylorus, wobei Wismut sichtbar durch das Duodenum floß. (Der gleichzeitig palpierte Tumor ist mit punktierter Linie eingezeichnet.) 3. Blendenbild bei flachem Drnck auf die gleiche Partie; wiederholt in derselben Weise erhalten, wobei die Wismutmasse vollends in einzelne kleinere Füllsel zerteilt wird. (Die × bezeichnen den Nabel.)

leicht durch das Duodenum fließen, wobei der Pylorus normale Verhältnisse bietet (s. Resumé). Beim Baucheinziehen wird der beschriebene caudale Teil um mehr als seine volle Breite gehoben, so daß man annehmen muß, daß keinerlei Verwachsungen mit den Nachbarorganen bestehen.

(Wo die Hebung eine geringere ist, kann trotzdem eine Verwachsung bestehen, indem sich der spulrunde Darm im Sinne einer Drehung um die angewachsene Stelle als Achse nach auf- und abwärts bewegt. Verwachsungen sind also nur dann auszuschließen, wenn bei der Verschiebung sozusagen

Digitized by Google

kein Stein auf dem anderen bleibt, d. h. das Gebilde um mehr als seine volle Breite gehoben wird.)

Bei Betastung der beschriebenen, abnorm geformten Füllmasse und gleichzeitiger Durchleuchtung bekommt man die bei bloßer Palpation undeutlich erscheinende Resistenz ungemein sinnfällig unter die Finger und überzeugt sich, daß ihre sich nun deutlich darbietenden Grenzen mit den Grenzen der Füllmasse im Schirmbild übereinstimmen. Bei manueller Hebung des Tumors wird die Füllmasse in gleichem Ausmaß mitgehoben.

Somit sind hier zu den klinischen Erscheinungen einer Resistenz radiologisch Anhaltspunkte hinzugekommen, welche zunächst die Tumornatur derselben bestätigen, ferner ihren Zusammenhang mit dem Magen erweisen und endlich zeigen, daß die betroffenen Magenteile eine unregelmäßige Raumbeengung ihres Lumens aufweisen, welche den Pylorus frei läßt und die Pars pylorica und den angrenzenden Abschnitt der Pars media betrifft. Verwachsungen mit der Bauchwand und den Nachbarorganen bestehen nicht.

Fall 7. Josef B., 53 Jahre alt. Klinik Nothnagel. (Pr. 13. November 1905, Nr. 5, Fig. 10, 11 und 12.)

Anamnese: Im Juli 1905 beginnt das Magenleiden ziemlich plötzlich mit mehrere Stunden währendem Magendrücken nach dem Essen, dabei bestehen gleichzeitig Schmerzen im Kreuz und in der Gegend des unteren Sternums. Appetit gering. Stuhl angehalten. Gewichtsabnahme 20 kg.

Status: In der Mitte zwischen Proc. xyphoid. und Nabel beginnend zieht quer durch den linken oberen Bauchquadranten bis unter den linken Rippenbogen ein mehrere Querfinger breiter, stellenweise höckeriger, druckempfindlicher, derber Tumor, welcher respiratorisch verschieblich ist und auf der Höhe des Inspiriums zurückgehalten werden kann.

Probefrühstück: Mehr als 100 cm³ Flüssigkeit (es wird neben dem eingeführten Schlauch viel erbrochen), freie Salzsäure fehlt, Gesamtacidität 11, Milchsäure positiv, Blut im Stuhl vorhanden.

Bei Magenblähung rückt der Tumor herunter.

Der abgegebene Befund (Fig. 10, 11 und 12) lautet: Die Wismutingesten füllen einen in seinen groben Umrissen normal geformten Magen, dessen große Kurvatur oberhalb des Nabels liegt. Allein die caudalen Partien desselben, die Pars pylorica und die angrenzenden Teile des

Digitized by Google

Corpus werden nicht gleichmäßig ausgefüllt — auch dann nicht, wenn man durch Massage den Inhalt gleichmäßig zu verteilen sucht. Vielmehr läßt die Wismutfüllung bestimmte und immer gleiche Gebiete des caudalen Magenraumes frei, und zwar erscheinen diese zum Teile dem Mittelstück angehörenden, zum Teile schon näher dem Pylorus gelegenen wismutfreien Stellen von Haselnuß- bis über Nußgröße dort, wo die Palpation die Resistenz und Druckempfindlichkeit ergibt.

Wiederholt war dabei wismuthältige Speise im rechten Mesogastrium in der Form eines links konkaven Bogens — also offenbar im Duodenum — zu sehen, und zwar das erstemal gleich zu Beginn der Untersuchung; gleichwohl wurde

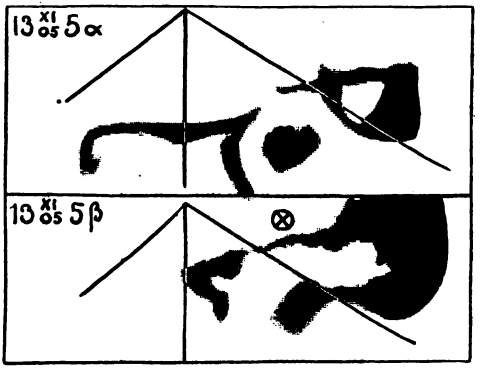

Fig. 10. Fall 7. Tumor des Antrum und des angrenzenden Teiles der Pars media. α und β: Schirmpausen. Wismutwasseraufschwemmung. Dorsoventrale Durchleuchtung im Stehen. Der caudale Abschnitt wird nur zum Teile mit Freilassung von bestimmten Stellen gefüllt, und man sieht spontan einen Teil der Aufschwemmung durch das Duodenum abfließen (α). Nach einiger Zeit verteilt sich das Wismut noch charakteristischer (hier (β) ist das Ausfließen durch das Duodenum nicht mitgezeichnet).

eine — wenn auch pathologisch veränderte Antrumperistaltik — nicht gesehen.

Aus diesem radiologischen Verhalten ergibt sich: 1. die Annahme einer ventrikulären raumbeengenden Bildung von knolliger Beschaffenheit, und zwar im Antrum pylori und in den angrenzenden Teilen der Pars media und 2. daß die Passage in das Duodenum spontan und (wenigstens eine Zeit hindurch) kontinuierlich und ohne eine dem Pylorusring entsprechende Unterbrechung der Wismutmasse stattfindet.

Digitized by Google

Normalerweise nämlich sieht man auch während des Durchtrittes der Wismutingesten in das Duodenum — dadurch gesichert, daß sowohl in der Pars pylorica als im Duodenum Wismutmassen gesehen werden und bei entsprechender Expression die ersteren an Volumen abnehmen — dennoch an der Stelle des Pylorusringes die eben durchfließenden Wismutmassen nicht; vielmehr bleibt zwischen der Füllung der Pars pylorica und der des Duodenums stets eine 1—2 Querfinger breite Schattenaufsparung, weil die durch den Pylorus durchtretende Säule zu dünn ist, um sichtbar zu werden.

Zeigt sich also zwischen Antrum und Duodenum eine kontinuierliche Füllung, so muß das Pyloruslumen eine abnorme Weite haben: sei es, daß es weit geöffnet ist, sei es, daß es durch Exulzeration erweitert ist. Für die Mög-

Fig. 11. (Derselbe Fall wie Fig. 10.) Rieder'sche Mahlzeit. Auch sie gibt ähnliche Verhältnisse wieder wie Wismutaufschwemmung, nur in vergröberter Form — eine ziemlich regelmäßige Erscheinung, welche daher rührt, daß die größere Belastung eine stärkere Dehnung der dehnbaren Räume herbeiführt und dadurch in charakteristischer Weise kleinere Räume zu größeren vereinigt.

lichkeit der ersteren Annahme fehlen Beweise. (Das gleiche Verhalten findet sich bereits in einem der früheren Fälle.)

Weiters verzeichnet das Protokoll unter dem 15. November: Zwei Tage nach der ersten Untersuchung findet sich das Quercolon mit der vorgestern eingenommenen Wismutspeise gefüllt; die Flexura hepatica tiefstehend, die Flexura lienalis hoch im linken Hypochondrium.

Nach Einnahme von Wismutwasser ist durch Palpation keine Veränderung in den Lagebeziehungen zwischen Magen und Colon transversum erreichbar (s. Fig.). Beim Baucheinziehen wird der Magen um $3^1/_2$ Querfinger, das Colon um 1 Querfinger gehoben, so daß sich die beiden dabei um $2^1/_2$ Quer-

Digitized by Google

finger voneinander entfernen, ein Verhalten, welches darauf schließen läßt, daß zwischen ihnen eine starre Verbindung nicht besteht.

Fall 8. Johanna G., 54 Jahre alt. Ambulatorium des Doz. Dr. Schütz. (Pr. 14. Oktober 1905, Nr. 10.)

Anamnese: Vor vier Wochen Beginn des Magenleidens mit fauligem Aufstoßen, ziemlich unabhängig vom Essen und Nachlassen des Appetits; zeitweises Hochkommen von saurem Wasser. Bald erfolgte Erbrechen nach konsistenterer Nahrung, jedoch niemals kopiös, niemals blutig. Zeitweilig bemerkt Pat. in der Magengegend eine Geschwulst, die sich von links nach rechts hin bewegt. Obstipation. Abmagerung.

Der Status ergibt links, knapp unterhalb des Nabels einen querverlaufenden, walzenförmigen, zirka zwei Querfinger breiten,

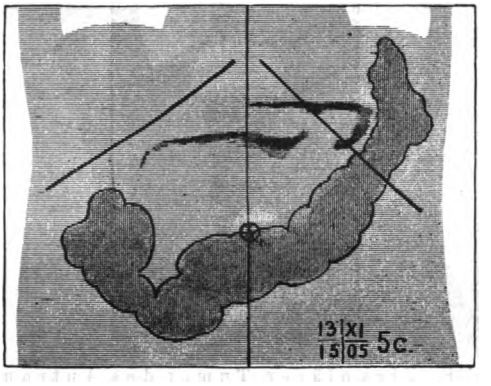

Fig. 12. (Derselbe Fall wie Fig. 10 und 11.) Zwei Tage später dorsoventrale Durchleuchtung im Stehen. Neuerlich Wismutwasseraufschwemmung, deren Einnahme ein ähnliches Füllungsbild des Magens und Duodenums bewirkt. Reste der Rieder'schen Mahlzeit im Colon transversum. Lagebeziehung der beiden Organe.

unebenen Tumor, der sich — respiratorisch verschieblich — auf der Höhe des Inspiriums leicht zurückhalten läßt und zeitweise peristaltische Steifung zeigt.

Das Probefrühstück ergibt Fehlen freier HCl; keine Fermente.

Die uns gestellte Frage lautete: Gehört der Tumor dem Magen oder Darm an?

Das Protokoll verzeichnet folgende Details (Fig. 13 bis 16):

Hochgradig ptotischer Habitus, ausgeprägte Striae gravidarum. Die in den Magen eindringende Wismutspeise läßt schon nach ihrem Verlaufe im Mittelstück einen vertikal

Digitized by Google

gestellten, längsgedehnten Magen erkennen, dessen tiefster Punkt zwei Querfinger unter dem (selbst tiefstehenden) Nabel liegt (vgl. Fig. 13). Sowohl Wismutwasseraufschwemmung als auch Wismutspeise füllt ein der angegebenen Magenform entsprechend geformtes Mittelstück, das auffallend hoch beginnende und ungewöhnlich kräftige Peristaltik zeigt. (Während der Untersuchung wird mehrfach Steifung wahrgenommen.)

Die Füllung des untersten Corpusabschnittes und des Antrum pylori, also des ganzen caudalen Teiles des Magens, jedoch zeigt die gröbsten Abweichungen:

Sofort und leicht füllt sich das letzte halbkugelig geformte, dem Pylorus direkt benachbarte Stück der Pars pylorica (Fig. 15) und von hier findet sowohl spontan als auch nach

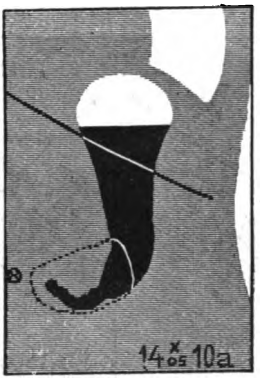

Fig. 13. Fall 8. Zirkulärer Tumor des Antrum knapp vor dem Sphincter antri, den Pylorus freilassend. Schirmpause. Rieder'sche Mahlzeit. Dorsoventrale Durchleuchtung im Stehen. Füllung der Pars media eines vertikal gestellten, längsgedehnten Magens. Das Antrum füllt sich nur wenig, an dessen Stelle palpiert man den walzenförmigen Tumor. (Punktierte Linie.)

leichter Effleurage prompt und reichlich Übertritt des Mageninhaltes in das Duodenum statt (Fig. 14). Dabei fällt höchstens das Eine ein wenig auf, daß der Pylorus niemals in der gewöhnlichen Weise als fingerbreite, quere Unterbrechung des Duodenal- und Mageninhaltes erscheint.

Damit ist einerseits die Passagefreiheit des Pylorus erwiesen, andererseits der Verdacht geweckt, daß die Passage nicht durch einen normalen Pylorus geht, sondern durch einen abnorm weiten (vgl. die Auseinandersetzungen S. 18).

Der größere Rest des Antrum (β) füllt sich nicht ohneweiters, sondern erst bei der zweiten Aufschwemmungsportion und bei Rieder'scher Mahlzeit ausgiebig, aber auch da fast

Digitized by Google

immer nur in schwachem Zuge an der großen Kurvatur. Auch dieser wird auf leisesten Druck mit der flachen Hand verdrängt, wobei man an seiner Stelle den walzenförmigen Tumor fühlt.

Eine normale Antrumperistaltik ist an dieser Stelle nicht sichtbar, ebenso wenig deutliche Wellen in der großen Kurvatur. Dagegen wird immerhin die beschriebene Füllmasse des Antrum in unregelmäßiger, kaum rhythmisch zu nennender Weise zum Verschwinden oder zur Verminderung gebracht, um nach einiger Zeit wieder aufzutauchen (vgl. Fig. 15).

Daraus die Vorstellung, daß die hintere Wand des Antrums die Basis eines weit in sein Lumen vorragenden Tumors ist und dadurch und durch die Erstarrung der hin-

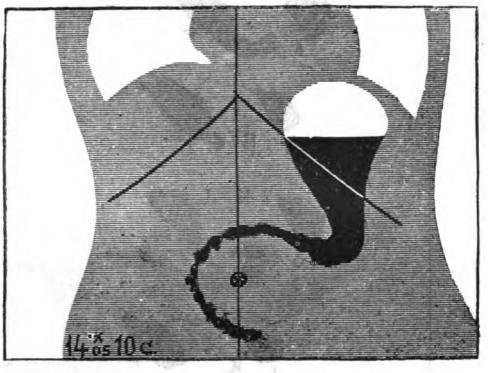

Fig. 14. (Der gleiche Fall.) Bild, wie es sich ergibt, wenn gegen den Pylorus hin effleuriert und gleichzeitig der Tumor mit den Fingern nach aufwärts geschoben wird.

teren Wand die Antrumperistaltik [4]) auf die Kontraktion der vorderen, oberen und unteren Wand beschränkt, wobei die Antrumperistaltik (-Kontraktion) diese Teile der Wand dem Tumor unter Austreibung des Mageninhaltes nähert, ohne jedoch den Sphincter pylori dem Pylorus in physiologischer Weise nähern zu können.

Der letzte, dem Antrum nächstgelegene Abschnitt des Corpus (α) füllt sich zunächst in unauffälliger, der gewöhnlichen Form entsprechender Weise, also drehrund und kaum zwei Querfinger breit, wie es diesem längs- aber nicht quergedehnten Magen entspricht. Die Prüfung des Inhaltes auf seine palpatorische Beweglichkeit sowie der Wand auf ihre

[4]) Vgl. Kaufmann und Holzknecht, l. c.

Digitized by Google

Weichheit und Konsistenz ergibt jedoch im Gegensatze zu der leichten Verschieblichkeit des Antruminhaltes die Unmöglichkeit, den Mageninhalt aus diesem Teile zu verdrängen. Dabei kommt dem Palpierenden das linke Ende des Tumors unter die Finger.

Uns scheint dieses Verhalten nur durch eine zirkuläre Erstarrung der Wand erklärbar.

Diese Erscheinungen der Starre der Wand klingen cardialwärts allmählich in einer Strecke von höchstens 2 cm vollkommen ab (unter zunehmender palpatorischer Beeinflußbarkeit), dann findet sich wieder normales palpatorisches Verhalten. Baucheinziehen und caudalwärts gerichtete palpatorische

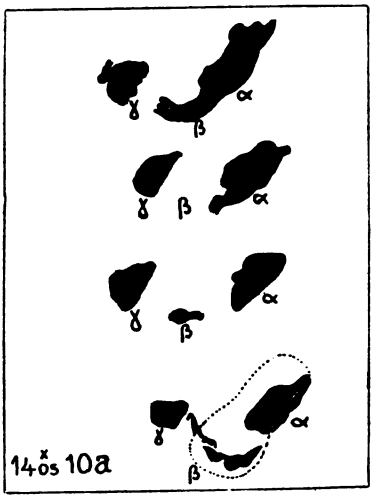

Fig. 15. (Siehe Fig. 13; derselbe Fall.) Wismutwasseraufschwemmung. Vier Phasen der Formen, welche die Wismutfüllung des caudalen Magenteiles einnahm. Die Zeichen einer pathologisch veränderten Antrumperistaltik. α: Pars media (typische Peristaltik derselben); γ: der dem Pylorus zunächstliegende kleine Teil des Antrum (von wo aus während der Durchleuchtung Abfluß der Wismutfüllung in das Duodenum gesehen werden konnte); β: Füllung des benachbarten Lumens der Pars pylorica. (Die punktierte Kontur ist die Stelle des palpierten Tumors.)

Verschiebung des Tumors läßt den Mageninhalt die gleiche hochgradige handbreite Mitbewegung machen.

Entsprechend diesen Überlegungen wurde folgender Befund abgegeben:

In dem mäßig ptotischen Magen finden sich die Zeichen eines knapp vor dem Sphincter antri gelegenen, zirkulären, ferner von da auf die hintere Wand des Antrum

Digitized by Google

pylori übergreifenden, von hinten her in das Antrum, sein Lumen füllend[5]), vorragenden, also infiltrierenden und intumeszierenden Prozesses, welcher einen kleinen, dem Pylorus direkt benachbarten Anteil freiläßt und die Passage durch den Pylorus nicht behindert; eher dürfte sein Lumen pathologisch erweitert sein.

Der gleichmäßig palpierte Tumor ist mit diesem so veränderten Magenteil als identisch zu erkennen; beide zeigen freie handbreite Beweglichkeit nach aufwärts.

Unsere im Vorhergehenden wiedergegebene Vorstellung von dem Prozesse haben wir in schematischer Zeichnung in Fig. 16 wiedergegeben.

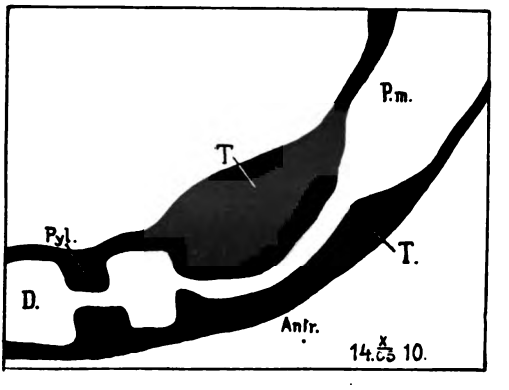

Fig. 16. (Schematische Zeichnung zum gleichen Fall.) Die nach dem geschilderten Verhalten der Ingesten supponierte Form des Tumors und der Magenräume in schematischer Zeichnung.

Fall 9. Therese K., 49 Jahre alt. IV. med. Abteilung (Prof. Kovács). (Pr. 22. September 1905, Nr. 9, Fig. 17 und 18).

Anamnese: Das Magenleiden begann vor drei Jahren mit Schmerzen im Magen, „als ob sich etwas aufstellen würde"; dieselben traten anfallsweise nach dem Essen auf, strahlten nach rechts oben und in die Schultern aus und waren öfter von Erbrechen begleitet. Nachdem sich der Zustand nach einem Jahre etwas gebessert hatte, verschlechterte er sich 1905 wieder (nach psychischem Insult), so daß fast täglich Erbrechen auftritt. Starke Abmagerung.

Der Status ergibt im Abdomen, speziell im linken Epigastrium, $1^1/_2$ Querfinger oberhalb der Nabelhorizontalen, einen

[5]) Hier dürfte die die Steifung erzeugende Stenose gelegen sein.

Digitized by Google

quergestellten, zirka 2—3 Querfinger breiten Wulst, welcher, unter dem linken Rippenbogen heraustretend, sich gegen rechts hin verliert. Er ist ausgesprochen respiratorisch verschieblich; wechselt aber seine Konfiguration etwas, so daß er nicht immer gleich deutlich palpabel ist und man den Eindruck bekommt, daß die Änderung seiner Konfiguration durch Peristaltik bedingt sei; ausgesprochene (sichtbare) Wellen fehlen.

Blähung des Magens gelingt nicht vollkommen, ergibt aber immerhin, daß der Magen nicht dilatiert ist und der Tumor dabei etwas weniger deutlich wird.

Probefrühstück: Freie HCl $^1/_2$ pM; Gesamtacidität 34; keine Milchsäure.

Fig. 17. Fall 9. Zirkulärer Tumor des Antrum und der kleinen Curvatur. Schirmpause. Wismutwasseraufschwemmung und einige Löffel der Rieder'schen Mahlzeit. Dorsoventrale Durchleuchtung im Stehen. Füllung nur der linken Hälfte des caudalen Teiles eines ptotisch-relaxierten (vide l. c.[6]) Magens. Die Grenze der Füllung gegen die ungefüllte mediale Hälfte unregelmäßig zackig, palpatorisch wenig beeinflußbar. Der palpable Tumor (Kreis mit Kreuz) fällt mit der oberen Hälfte der beschriebenen Grenze zusammen. An dem sichtbaren Magenteil der Curvatura major ist eine unregelmäßig ablaufende peristaltische Welle eingezeichnet und sind durch das Zeichen /\ alle peristaltisch bewegten Orte bezeichnet.

Der abgegebene Befund lautet: Der Wismutbissen verläuft wie bei mäßig gedehntem Magen, bleibt dann aber oberhalb des sicht- und fühlbaren Tumors stehen und windet sich erst im Ablaufe von Minuten nicht ganz vertikal bis zu einem Punkte in Nabelhöhe. (Nicht reproduziert.)

Wismutaufschwemmung und einige Löffel der Riederschen Mahlzeit füllen die linksseitige Hälfte eines mit seinem tiefsten Punkte in Nabelhöhe stehenden mittelgroßen caudalen

[6]) Vgl. Holzknechts Mitteilungen, 1. Heft, 1906. Enteroptose und Magenerweiterung. Relaxatio ventriculi.

Digitized by Google

Teiles zu einer Gesamthöhe des Magens von 21 cm. Die dadurch sichtbar werdende, dem Mittelstück angehörende große Kurvatur zeigt sofort nach Einnahme der Wismutingesten kräftige, bis zu $1^1/_2$ cm tiefe peristaltische Einziehungen, welche bis an den caudalen Pol verlaufen. Die mediale Grenze der gefüllten Partie ist oben durch den palpablen Tumor bezeichnet und verläuft im ganzen vertikal, unregelmäßig begrenzt, durch die Palpation sehr wenig beeinflußbar. Wird der Tumor von der Seite her verschoben, so machen die durch die Füllung sichtbar gemachten Magenteile die Bewegung in unmittelbarer und exakter Weise mit.

Auch ausgiebige Effleurage gegen den Pylorus hin vermag aber nicht die sichtbaren Massen der Rieder'schen

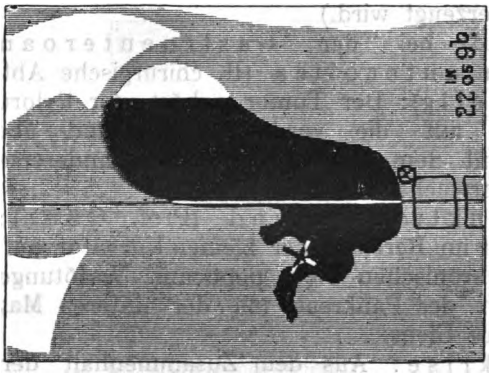

Fig. 18. (Derselbe Fall wie Fig. 17.) Anreicherung des Mageninhaltes mit der Rieder'schen Mahlzeit. Rechte Seitenlage. Dorsoventrale Durchleuchtung. Der caudale Teil des Magens verschiebt sich hiebei bis in die Mittellinie nach rechts, wie dies bei der zugrunde liegenden Magenform (s. o.) gewöhnlich ist. Fortsätze gegen den Pylorus hin, von deren einem der Abfluß in das Duodenum verfolgt werden konnte. (Das Kreuz bezeichnet die Stelle des gleichzeitig palpierten Tumors.)

Mahlzeit in die Pars pylorica zu bringen. In rechter Seitenlage (Fig. 18) tritt wohl ein Teil des sichtbaren Mageninhaltes weiter als im Stehen nach rechts vor, bleibt aber eigentümlich unregelmäßig begrenzt. Nur ein langer, dünner, nach unten außen konkaver Zapfen schiebt sich aus der Masse vor, verlängert sich während der Durchleuchtung beständig und durchfließt zum Schlusse das Duodenum in der charakteristischen Weise.

Dieser Befund scheint uns nur die Deutung zuzulassen, daß die Pars pylorica ein gegen ihre Wand nicht verschiebliches, ihr

Digitized by Google

Lumen auf ein geringes Maß einengendes Gebilde enthält, das mit einiger Wahrscheinlichkeit zirkulär als starres Rohr mit einem Lumen gedacht werden muß. Der palpable Tumor ist nicht ein Teil dieses supponierten Tumors, sondern gehört der kleinen Kurvatur an und mag mit dem ersteren in Verbindung stehen.

Die klinische Diagnose (Prof. Kovács) lautete: Carcinoma ventriculi mit Stenose des Pylorus. (Der tastbare Tumor entspricht seinem Sitze nach nicht dem Pylorus, so daß angenommen werden muß, daß entweder ein nicht fühlbarer Anteil des Tumors die Stenose verursacht oder daß die Stenosierung durch eine anderweitige Veränderung [Ulcus ventriculi] erzeugt wird.)

Befund bei der Gastroenteroanastomia anterior antecolica (II. chirurgische Abteilung Hofr. Prof. Mosetig): Der Tumor gehört der Pylorusgegend an und greift auf die vordere Bauchwand über. Er ist einerseits mit dem Colon transversum, andererseits mit dem Pankreas verwachsen.

Obduktionsbefund (Prof. Ghon): Carcinom des Magens im Bereiche der kleinen Kurvatur auf Basis eines größeren chronischen Ulcus pepticum. Verlötungen und Verwachsungen des Pankreas mit der hinteren Magenfläche im Bereiche des Ulcus.

Epikrise: Aus dem Zusammenhalt der Details von Operation und Obduktion (bei denen wir nicht anwesend waren) ergibt sich, daß die raumbeengende Bildung — wie angenommen — eine zirkuläre sei. („Übergreifen des Tumors auf die vordere Bauchwand", „Verwachsungen mit dem Colon transv. und dem „Pankreas", Verlötungen und Verwachsungen des Pankreas mit der hinteren Magenfläche im Bereiche des Ulcus".)

Fall 10. J. H., 65 Jahre alt. I. medizinische Klinik (weil. Hofr. Nothnagel). (Pr. 15. Juli 1904, Nr. 5.) (Fig. 19, 20 und 21.)

Anamnese: Pat. leidet schon seit vielen Jahren an Magendrücken und zeitweiliger Neigung zu Erbrechen schleimigen Charakters. Ende November 1904 wegen zunehmender Abmagerung und Blässe auf die Klinik aufgenommen, findet man an ihm nur rechts von der Mittellinie eine undeutliche Resistenz, im Probefrühstück keine freie HCl, Milchsäure, im Stuhl lange Bazillen. Bei der zweiten Aufnahme (Mai 1905) findet sich rechts von der Mittellinie eine zirka walnußgroße, druck-

Digitized by Google

empfindliche Resistenz, dabei aber wird wiederholt deutliche Magenperistaltik gesehen. Ein ähnliches Krankheitsbild ergibt auch die dritte Aufnahme; Pat. verläßt die Klinik in etwas gebessertem Zustande.

Die Frage lautete, ob es sich um einen Magentumor handle.

Das Ergebnis der Untersuchung wurde folgendermaßen angegeben: Im Gegensatz zur Norm bleibt die Wismutaufschwemmung im Fundus und tritt in das Mittelstück mit keinem Anteil ein. Die Grenze zwischen Fundus (P. cardiaca) und P. media und zugleich der Boden, auf dem der Mageninhalt aufruht, ist zum Teile unregelmäßig zackig. Weiters verzeichnet unser Protokoll: Kleine, in der Zwerchfellkuppe gelegene, beim Schlucken sich etwas vergrößernde Gasblase.

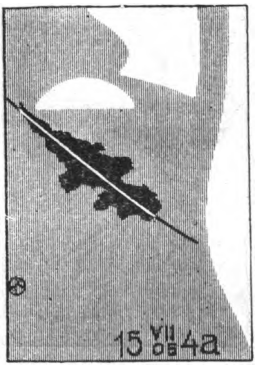

Fig. 19. Fall 10. Tumor zwischen Pars cardiaca und Pars media. Schirmpause. Wismutwasseraufschwemmung. Dorsoventrale Durchleuchtung im Stehen. Die Aufschwemmung, anfangs unregelmäßig zackig begrenzt, bleibt in quer durch das Corpus ziehendem Streif liegen.

Wismutwasser tritt an der medialen Seite derselben ein und bleibt in quer durch das Mittelstück ziehendem Streif liegen, palpatorisch unter dem Rippenbogen unter Resistenzgefühl (s. Epikrise) eben noch beeinflußbar, wobei sich das Wismut in abenteuerlicher Form verteilt (Fig. 19).

Bei Vermehrung der Wismutaufschwemmung bildet sich in dieser Gegend ein caudal scharf und linear bogenförmig begrenzter, mäßig breiter Sack aus, der respiratorisch verschieblich ist. Während der Finger unter dem Rippenbogen nach aufwärts drückt, wird ein halsartig von der lateralen Ecke der Hauptinhaltsmasse ausgehender, unregelmäßig begrenzter Teil des Mageninhaltes aufwärts geschoben (s. Fig. 20). Gegen den Pylorus aber rückt keine sichere Menge vor.

Digitized by Google

Die Lage des hellen Colon transversum läßt den tiefsten Punkt der Curv. maj. (punktierte Linie) zwei Querfinger oberhalb des Nabels vermuten und annehmen, daß ein sackförmiger caudaler Pol nicht besteht (s. Fig. 21).

Die Differenzen zwischen Fig. 19 und 20 rühren, wie hervorgehoben, von den differenten Mengen der Wismutaufschwemmung einerseits, aber auch von der zeitlichen Veränderung ihrer Lage und den Palpationswirkungen her, die Differenz zwischen Fig. 21 und den übrigen nur von den letzteren.

Die drei Pfeile in Fig. 20 weisen auf ein methodologisch interessantes Detail im Befund hin, welches hier hinzugefügt sei. Der durch Fingerdruck entstandene Fortsatz der Inhaltsmassen nach links hin konnte durch eben diesen Fingerdruck verhindert



Fig. 20. (Derselbe Fall wie Fig. 19.) Nach Anreicherung mit Wismutwasseraufschwemmung bildet sich ein scharf begrenzter Sack aus und der Inhalt desselben schiebt sich bei Fingerdruck in Form eines eigentümlichen lateralen Fortsatzes vor.

werden, an der respiratorischen Bewegung des Zwerchfelles, der Fundusgasblase und der unteren Fundusbegrenzung teilzunehmen, letztere aber nicht. Daraus ist wohl anzunehmen, daß der exprimierte Fortsatz für den am Rippenbogen, also an der vorderen Bauchwand einsetzenden Finger besser erreichbar und beeinflußbar war als die untere bogenförmige Begrenzung des Fundus, daß er also der vorderen Bauchwand näher liegt als jene — und damit stimmt überein, daß man sich die gleichmäßig gerundete, bogenförmige Kontur ohnedies nur von der hinteren unteren Wand des Fundus beigestellt denken kann.

Epikrise: Somit gehört der Fall in jene wichtige Gruppe von Fällen, bei denen klinisch weder ein sicher palpabler Tumor, noch ein zweifelhafter überhaupt vorlag,

Digitized by Google

und bei denen wir einen klinischen Palpationsbefund (Resistenzgefühl) erst unter Röntgen-Durchleuchtung und durch sie aufmerksam gemacht, finden konnten — entsprechend einer raumbeengenden Bildung zwischen P. cardiaca und P. media. Dagegen zeigt sich die klinisch nachgewiesene Resistenz als extraventrikulär gelegen.

Fall 11. Franz R., 54 Jahre alt. II. med. Klinik (Hofrat Neusser). (Pr. 19. Oktober 1905, Nr. 6. Fig. 22.)

Anamnese: Im Februar d. J. trat neben zeitweisem Schmerz in der Herzgegend Appetitlosigkeit, Völlegefühl nach dem Essen, Drücken auf, wozu bald Schlingbeschwerden sich gesellten, die nach festerer Nahrung einsetzten und zu schleimigem Erbrechen

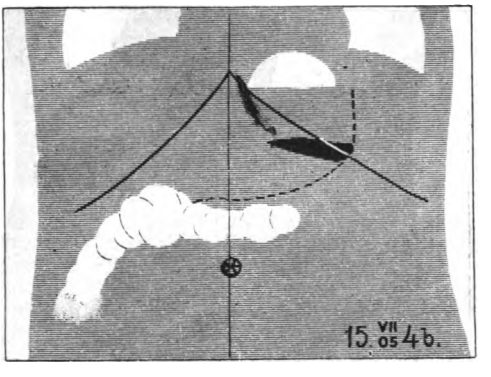

Fig. 21. (Derselbe Fall wie Fig. 19 und 20.) Noch später. Das durch seinen Gasinhalt sichtbare Colon eingezeichnet. Aus seiner Lage und der Kontur des Fundus willkürlich rekonstruierte große Kurvatur. (Punktierte Linie.)

führten, so daß im August nur mehr ganz weiche oder flüssige Nahrung genommen werden konnte. Bei der damaligen Aufnahme auf die Klinik ergab sich Steckenbleiben der Sonde Nr. 18 47 cm unterhalb der Zahnreihe; jedoch bei Röntgen-Durchleuchtung auf der Klinik kein Hindernis für den Wismutbissen. Beim Versuch der Expression des Probefrühstückes konnte kein Mageninhalt entleert werden, im Schlauch aber fand sich blutiger Schleim.

Nach kurzem Spitalsaufenthalte besserte sich der Zustand; im Oktober aber erfolgte wegen Erbrechens abermals Aufnahme auf die Klinik; daselbst wurde Steckenbleiben der Sonde Nr. 15 40 cm unterhalb der Zahnreihe konstatiert, außerdem aber fand sich jetzt im Abdomen eine Resistenz, links unterhalb des Rippenbogens gelegen, nicht druckschmerzhaft.

Digitized by Google

Die Frage lautete, ob es sich um ein auf die Cardia übergreifendes Carcinom des Oesophagus handle.

Das Ergebnis der Untersuchung wurde folgendermaßen abgegeben: Getrunkene Wismutaufschwemmung füllt die 15 cm lange untere Hälfte des intrathorakalen Oesophagus, der sich dabei als kaum zwei Querfinger breites, parallel begrenztes Band darstellte: also keine zirkumskripte Dilatation. Das untere Ende desselben verengt sich rasch kurz-kegelförmig mit unregelmäßig-zackigen Rändern. Die Spitze dieses Kegels entspricht also einer hochgradig stenosierten Stelle und liegt bereits im Schatten der Zwerchfellkuppe.

In den Magen gelangen nur langsam geringe Mengen der Aufschwemmung, welche sich im Fundus ansammeln, medial

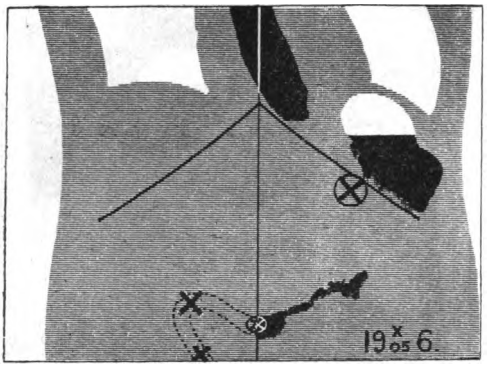

Fig. 22. Fall 11. Carcinoma oesophagi et cardiae. Sanduhrmagen. Schirmpause. Wismutwasseraufschwemmung. Dorsoventrale Durchleuchtung im Stehen. Füllung des untersten Drittels des Oesophagus mit Verengerung seines Lumens an der Cardia; dort keine glatte Wand. Füllung der Pars cardiaca, deren mediale Wand gleichfalls nicht glatt ist; an dieser Stelle der palpable Tumor (Kreis mit Kreuz). In die Pars pylorica gelangen nur geringe Mengen der Ingesten, infolge der in der Pars media gelegenen zweiten Stenosierung. (Ein Kreuz bezeichnet die Stelle des Tumors. Die punktierte Linie bezeichnet den Weg, den die effleurierten Wismutmengen durch das Duodenum nehmen.)

begrenzt durch den in Inspirationsstellung gleichzeitig palpierten Tumor. Von dieser Wismutfüllung des Fundus vermag im Verlaufe der Untersuchung — im Gegensatz zum normalen Verhalten — nur ein winziger Teil in das Mittelstück und die Pars pylorica einzutreten, so daß zwischen Fundus und Pars media der Eindruck einer zweiten Stenosierung entsteht. Die kleinen, in

Digitized by Google

den übrigen Magen übertretenden Mengen der Wismutingesten zeigen, daß derselbe im ganzen normale Form hat.

Bei Atmung, Baucheinziehgen und palpatorischer Hebung macht der palpable Tumor einerseits, die gefüllte Partie des Fundus andererseits die gleiche Exkursion. Die Expression des Mageninhaltes in das Duodenum gelingt leicht.

Fall 12. Marie P., 49 Jahre alt. I. med. Klinik. (Pr. 26. September 1905, Nr. 5. Fig. 23.)



Fig. 23. Fall 12. Tumor der Pars pylorica. Schirmpause. Wismutwasseraufschwemmung. Dorsoventrale Durchleuchtung im Stehen. Flüssigkeitsniveau unter der Gasblase [1]). Wismutwasser fließt vorbei und formiert einen caudalen Sack, dessen Flüssigkeitsniveau in Nabelhöhe liegt. Diese beiden Niveaus kommunizieren also nicht miteinander. (Das Kreuz bezeichnet die Stelle des palpierten Tumors.)

Anamnese: 1888 Hämatemesis, Heilung. Im November 1904 erfolgt die erste Aufnahme auf die Klinik wegen bohrender Magenschmerzen, welche eine Stunde nach dem Essen am stärksten sind, Erbrechen, sowie wegen Abmagerung und Blässe. Dabei findet sich keine Resistenz in der Magengegend, Achylie, schwere sekundäre Anämie. Im Februar 1905 wegen kaffeebraunen Erbrechens wieder aufgenommen, werden zwei Resistenzen getastet: eine unterhalb des Nabels, eine zweite unter dem Proc. xyph. Das Probefrühstück ergibt denselben Befund wie früher. Am 7. Juni wird ein Stenosenanfall mit Darmsteifung beobachtet, welche sich von der Fossa il. dextr. gegen das rechte Epigastrium hin erstreckt; es wird die Diagnose gestellt: Carcinoma ventriculi (mit Übergreifen auf das Col. transv.) Ende August bemerkt Patient nach heftigen Koliken Abgang von einem halben Liter roten Blutes, ohne (bei weiteren Entleerungen mit) Kothmassen; deshalb zum drittenmale im September 1905 auf-

[1]) Beide sind irrtümlicherweise gegeneinander verschoben gezeichnet.

Digitized by Google

genommen, zeigt sich eine mäßig derbe, stellenweise unebene Resistenz, welche, unter dem linken Rippenbogen hervorkommend, den ganzen linken oberen Bauchquadranten einnimmt und sich bis gegen die Mittellinie erstreckt.

Ausheberung früh nüchtern ergibt: dreiviertel Liter trüber Flüssigkeit mit spärlichen Speiseresten, freie HCl fehlt, Blut und Milchsäurebazillen vorhanden.

Probefrühstück: 200 Liter trüber Flüssigkeit, keine freie HCl; Milchsäure positiv, Blut vorhanden.

Mikr.: Hefe, Milchsäurebazillen in Haufen.

Die Frage lautete: Greift das Carcinoma ventriculi auf das Duodenum oder auf das Col. transv. über?

Der abgegebene Befund lautet: Die radiologische Untersuchung des Magens ergab eigentümliche, von der Norm in grober Weise abweichende Verhältnisse. Schon ohne Einführung der Wismutingesten findet sich die durch die Gasblase bezeichnete Pars cardiaca nicht in der Zwerchfellkuppe, sondern zwei Querfinger unterhalb derselben, und der Raum dazwischen erschien durch einen halbmondförmigen Schatten von der Größe des Milzschattens ausgefüllt. Unter der Gasblase findet sich ein horizontales, beim Schütteln wellenschlagendes Flüssigkeitsniveau, dessen Flüssigkeitsschatten ein nach unten halbmondförmig, scharf und gleichmäßig abgerundet begrenztes Säckchen darstellt, das sich gegen die hellen Darmschlingen abhebt.

Verabreicht man nun Wismutaufschwemmung, so dokumentiert sich zwar das beschriebene Gebilde dadurch als Pars cardiaca, daß die Gasblase durch das Mitschlucken von Luft in gewöhnlicher Weise an Volumen zunimmt — die Wismutingesten jedoch gelangen nicht in die so gekennzeichnete Pars cardiaca, sondern fließen an ihrer Innenseite, also entsprechend der kleinen Kurvatur, in schmalem Gerinnsel schräg nach außen und unten vorbei und sammeln sich in einem links vom Nabel gelegenen, seiner Form nach vom gewöhnlichen nicht abweichenden caudalen Teil, dessen tiefster Punkt nicht weit unterhalb des Nabels gelegen ist, und an dem höchstens das auffällt, daß er im Verlaufe der Beobachtung keine typische Peristaltik, sondern nur geringfügige allgemeine Formveränderungen zeigte, und daß kein Teil von ihm nach rechts über die Mittellinie reicht. Sein Inhalt ist auch weder durch Effleurage, noch durch rechte Seitenlage zu bewegen, eine Pars pylorica zu formieren. Hier mußte die Untersuchung wegen des schweren Allgemeinzustandes abgebrochen werden.

Das obige, uns bisher noch nicht untergekommene Verhalten schien uns zunächst nur die eine Erklärungsmöglichkeit

Digitized by Google

zu bieten, daß die Pars cardiaca oder ein Teil derselben vom übrigen Magen abgeschnürt ist, so daß von den Ingesten zwar die aufsteigende Luft in die Pars cardiaca gelangt, die flüssigen und festen Ingesten jedoch nicht dorthin gelangen können, sondern an der Curv. min. in gewöhnlicher Weise in den cardialen Teil des Magens gelangen.

Ferner legt die Unfüllbarkeit der Pars pylorica eine mechanische Behinderung daselbst nahe.

Die nach einer Woche vorgenommene Wiederholung der Durchleuchtung ergab folgenden Befund: Die Durchleuchtung vor Einnahme der Wismutingesten zeigt links vom Nabel einen dem caudalen Teil des Magens in allen topischen und funktionellen Beziehungen entsprechenden, mit einer schattengebenden Masse gefüllten Sack, dessen Füllung offenbar ein Teil der vor einer Woche eingenommenen Wismutaufschwemmung ist.

Behufs näheren Aufschlusses über die im ersten Befunde erörterte, die Pars cardiaca betreffende Frage nimmt die Patientin dann in linker Seitenlage einige Löffel wismuthältigen Milch-Gries, und es stellt sich heraus, daß die Pars cardiaca sich auch jetzt nicht füllt, sondern die Wismutspeise in den oben gekennzeichneten cardialen Teil eintritt.

Dieser zeigt im Stehen seine gewöhnliche Halbmondform und diesesmal auf leichtes Tapotement wiederholt eine mäßig tiefwellige, der normalen Richtung entgegengesetzte, also von rechts nach links verlaufende Peristaltik an der großen Kurvatur.

Patientin geht, während die Resistenz zeitweise deutlicher, dann wieder weniger deutlich zu palpieren ist, unter zunehmender Maraszenz zugrunde.

Die klinische Diagnose lautet: Carcinom des Magens auf Grundlage eines Ulcus, mit Bildung eines Sanduhrmagens. Übergreifen auf das Col. transv., Adhäsionen mit dem Dünndarm und Stenosierung beider. Perforation (?) des Magens gegen den Dickdarm. Frische Peritonitis. Thrombose der linken Vena iliaca. Hochgradige Anämie.

Obduktionsdiagnose (Hofrat Weichselbaum): Ulceriertes weiches Carcinom der Pars pylorica. Verwachsung des Magens mit der Leber, dem Zwerchfell und der vorderen Bauchwand. Perforation des Krebsgeschwüres in die Leber und das Verwachsungsbindegewebe mit eitriger Entzündung des letzteren.

Digitized by Google

Obduktionsbefund (Hofrat Weichselbaum), soweit den Magen betreffend: Der linke Leberlappen ist einerseits mit dem Zwerchfell, andererseits mit der Pars pylorica ventriculi verwachsen. Beim Versuche, die Adhäsionen zu lösen, tritt aus dem die Verwachsung vermittelnden Bindegewebe dicker, grünlichgelber Eiter hervor. Ferner zeigt sich, daß die Höhle des Magens mit einer im linken Leberlappen vorhandenen Höhle kommuniziert. Diese Höhle zeigt an der Vorderfläche des linken Leberlappens eine rundliche Öffnung, deren Durchmesser etwa $2^1/_2$ cm beträgt, die aber durch die Verwachsung bedeckt war. Die linke Hälfte des Col. transv. erscheint an die früher beschriebene Verwachsungsmembran etwas herangezogen.

Die Pars pylorica des Magens ist von einem fast handtellergroßen Geschwür eingenommen, dessen Ränder aufgeworfen und gekerbt sind und aus einer verschieden dicken, grau-gelben und weichen saftgebenden Aftermasse bestehen. Die Basis ist verschieden beschaffen, indem ein Teil derselben ziemlich glatt und derb erscheint, während der andere Teil aus zerfallenden, beziehungsweise gangränösen Geschwulstmassen besteht. Hierselbst zeigt es sich, daß die Aftermasse per continuitatem auf den linken Leberlappen übergreift und daselbst ebenfalls ulceriert ist.

Epikrise: Über das autoptische Verhalten der Regio pylorica ist im Hinblicke auf das radiologische Verhalten nichts hinzuzufügen. Die mit dem Magen kommunizierende Abszeßhöhle in der Leber fand im radiologischen Befunde keinen Ausdruck — was man auch nicht erwarten konnte, selbst wenn zur Zeit der radiologischen Untersuchung (fast drei Monate vor der Autopsie) die Kommunikation schon bestanden hätte. An der Grenze zwischen Pars cardiaca und media ergab sich auch bei unserer nachträglichen Untersuchung des Magenpräparates eine von der Norm anscheinend nicht abweichende Weite des Magenquerschnittes, so daß das eigentümliche ventilartige, im Befund beschriebene Verhalten dieser Gegend für flüssige Ingesten und Gas unerklärt bleibt — sei es, daß jenes mit Flüssigkeit gefüllte Säckchen, in das sich keine Wismutingesten bringen ließen, etwa doch nicht ein Teil des Magens, sondern ein Stück des herangezogenen Colon ascendens (vide autoptischen Befund) oder der Flexura lienalis gewesen ist, sei es, daß durch diese Lageveränderung des Colon eine Formveränderung der mit ihm durch das Mesocolon verknüpften großen Kurvatur des Magens bewirkt war. Letztere hätte sich ja am isolierten Magenpräparat nicht mehr nachweisen lassen.

* * *

Digitized by Google

Unserem einleitungsweise gegebenen Programm entsprechend haben wir an den hier geschilderten Fällen von palpablen Magentumoren unsere Methode auszubilden versucht und fügen hinzu, daß wir die bis zum Abschluß dieser Arbeit (Ende 1905) untersuchten sämtlich wiedergegeben haben, mit Ausnahme derjenigen, welche bereits in früheren, in der Einleitung zitierten Arbeiten verwertet worden sind.

Es sei uns nun gestattet, das Schema der Untersuchung an dieser Stelle zu schildern, wie es sich — für einfache, unkomplizierte Fälle — bei uns herausgebildet hat, und wir meinen, daß diese im Folgenden zu schildernde Untersuchungsanordnung in ihrer ohnehin stark gekürzten Form bei jedem Fall vollständig angewendet werden muß. Nach der klinischen Untersuchung wird der möglichst nüchterne Pat. mit entblößtem Abdomen an die unbedingt nötige Durchleuchtungswand (eine gewöhnliche Holzwand) gelehnt, und nach Durchsicht des Thorax und Abdomens auf eventuell ohne Einführung spezifisch schwerer Ingesten sichtbare Veränderungen — einer Prozedur, die bei Gebrauch einer mit der Hängeblende kaum verbundenen Röhre eine Minute dauert — wird mit der eigentlichen Magenuntersuchung begonnen.

Man reicht dem Pat. ein Glas mit Wismutwasseraufschwemmung (10·0 : 50·0 mit Milchzuckerzusatz) und erwartet, während Pat. im Dunkeln trinkt, bei enger Blende die sichtbaren Ingesten unter der linken Zwerchfellkuppe, um sie von hier nach abwärts zu verfolgen. Hierauf macht man sich unverweilt an den Versuch, durch pyloruswärts gerichtete Effleurage den Mageninhalt in das Duodenum zu befördern, und zwar deshalb unverweilt, weil dies in den meisten Fällen nach einiger Zeit nicht mehr gelingt, offenbar weil sich der bei leerem Magen offenstehende Pylorus unter dem Speisenreiz schließt, um sich erst mit der Antrumperistaltik, und zwar dann periodisch, wieder zu öffnen. Die dazu nötigen Handgriffe, die, auch abgesehen vom Widerstande, den Panniculus und Bauchdeckenspannung oft entgegenstellen, nur in kaum der Hälfte der Fälle von Erfolg sind und darum nur im Falle des Gelingens der Effleurage (und zwar dann im Sinne einer relativ freien Pyloruspassage) zu verwerten sind, sind nur durch einige Übung zu erlernen.

Sie bestehen im wesentlichen darin, daß man hinter dem Schirm auf der Projektionsstelle der Pars media auf der Bauchhaut den Rücken und die Finger der quergestellten rechten Hand gegen die Pars pylorica hin walzenförmig abrollt, immer mit sanftem, allmählich zunehmendem und die Krümmung der Wirbel-

Digitized by Google

säule beachtendem Drucke, bis die geschlossenen und durch den Daumen unterstützten Nagelglieder auf dem Projektionsort der Pars pylorica und rechts von der Wirbelsäule den Innendruck in der Pars pylorica erheblich erhöhen. Oft ist es nützlich, im Beginne des Manövers sich den nötigen Mageninhalt durch einfach streichende Handbewegungen aus der Pars media in die Pars pylorica herabzuschaffen. Im Falle des Gelingens dieser Effleurage sieht man bei ruhigem, wenn möglich durch die Assistenz gehandhabtem Schirm die bandartige Füllung des Duodenums mit einer charakteristischen, 1—2 cm breiten Schattenaussparung (Pylorus) erscheinen.

„Bandartig" vermag sich nur der obere Teil des Duodenums (Pars horizontalis superior) zu füllen, während der übrige Dünndarm von den sichtbaren Speisen — zumeist sofort nach ihrem Übertritt — rasch durcheilt wird, so daß gerade aus diesem Umstande geschlossen wird, daß die Ingesten ihren Übertritt in den Dünndarm schon vollzogen haben. Daß Wismutingesten sich im oberen Dünndarm (und nicht etwa im caudalen Teile des Magens) befinden, wird ferner daraus erkannt, daß sie sich bei Druck in quere, parallel zu einander verlaufende, abwechselnd helle und dunkle Streifchen auflösen („Seepferdchenformation"), entsprechend den Valvulae conniventes, die sich im Duodenum (von seinem absteigenden Stück an) und im Jejunum vorfinden, während sie der Pars horizontalis superior duodeni fehlen. (Die Füllung des Colons ist ohneweiters an den Haustren kenntlich.)

Nun geht man daran, das Bild der immer reichlich zurückbleibenden Füllung des Magens zu betrachten und seine etwaigen Abweichungen von der Norm in den im Resumé gegebenen Richtungen zu erheben. Sodann verzehrt der Patient bei gewöhnlicher Beleuchtung im Stehen, ohne seinen Platz zu verlassen, die stets frisch zu bereitende Riedersche Mahlzeit (25·0—30·0 Bismuth. subnitr. in ¾— 1 Liter Milchspeise — Milchgries ist übrigens empfehlenswerter als Reis — mit reichlichem Milchzuckerzusatz), deren letzter Löffel bei wieder verdunkeltem Raum durch den Oesophagus verfolgt wird, um eine eventuelle Stenosierung an der Cardia nicht zu übersehen, worauf auch an dem so gefüllten Magen etwaige Abweichungen von seinem normalen Verhalten erhoben werden.

Zum Verständnisse der Kasuistik möge nun noch hinzugefügt werden, daß sich zur Beschreibung der Bilder die folgende mehr minder willkürliche Nomenklatur als zweckentsprechend erwiesen hat: Pars cardiaca für das der Cardia naheliegende Drittel des Magens, Pars media für das nächstfolgende Drittel — beide gelegentlich auch als Fundus

Digitized by Google

bezeichnet; endlich Pars pylorica in der bisher üblichen Weise und ohne scharfe Begrenzung für das letzte Drittel. Diesem letzteren Ausdrucke gegenüber gebrauchen wir anatomisch sinngemäß „Antrum“ nur für den zwischen Pylorus und Sphincter antri gelegenen Abschnitt, und zwar natürlich nur dann, wenn vorhandene Antrumperistaltik uns den Ort des Sphincter antri weist. Unter caudalem Teil ist man nicht selten geneigt, die durch die Füllung sichtbar gewordene, mit horizontalem Niveau begrenzte unterste Magenpartie zu bezeichnen, welche sich somit aus einem Teile der Pars pylorica und einem Teile der Pars media zusammensetzt.

Die Abbildungen sind zeichnerische Reproduktionen der Originalschirmpausen, welch letztere durch einfaches Durchzeichnen des Schirmbildes auf eine vor den Schirm gelegte Glasplatte mittels Fettfarbstiftes erhalten werden.

*

Resumé.

Die radiologische Untersuchung der obigen, klinisch sichergestellten Magentumoren ergab zahlreiche Abweichungen vom radiologischen Verhalten des normalen Magens, welche durch die vorhandenen pathologischen Möglichkeiten fast durchwegs leicht und unmittelbar zu erklären waren und sich in folgende Gruppen bringen lassen.

I. Teilweise Unfüllbarkeit größerer Magenteile oder zirkumskripter Stellen des Magenlumens.

Die sichtbaren Ingesten zeigen uns, wenn sie den Magen gefüllt haben, die Schattenprojektion seines Ausgusses, und wir gewinnen, wenn wir die Schattenprojektionen zahlreicher Projektionsrichtungen betrachten, dann auch die wirkliche Form des Ausgusses. Raumbeengende Bildungen nun machen es begreiflicherweise unmöglich, daß Projektionsbilder zustande kommen, welche der normalen Form des Ausgusses entsprechen, und somit weisen umgekehrt solche Abweichungen von der normalen Form des Ausgusses auf raumbeengende Bildungen hin.

Dabei ist nun freilich vorausgesetzt, daß bei leerem Magen die eingenommenen Ingesten das Lumen in allen nicht von pathologischen Bildungen besetzten Teilen füllen. Davon macht aber zunächst der jeweils im Raum zu oberst liegende Teil des Magens eine Ausnahme, also in der am häufigsten zur Untersuchung angewendeten aufrechten Körperstellung die Pars cardiaca, die, mit ihrer Gasblase in der Zwerchfellkuppe

Digitized by Google

liegend, die Wismutingesten an ihrer medialen Seite vorbeigleiten läßt.

Ferner scheint es, daß bei derjenigen Magenform, welche wir als die „normale“ [8]) bezeichnen (wo der Pylorus der tiefste Punkt des Magens ist), die distaleren Partien nicht sogleich unbedingt und mit Sicherheit von flüssigem wie auch von breiigem Inhalt gefüllt werden, und daß diese Teile des normalen Magens bisweilen selbst der Effleurage einen eigentümlichen Widerstand entgegensetzen. Derselbe erscheint begreiflich, wenn man bedenkt, daß — von der erst später einsetzenden Peristaltik abgesehen — die Füllung dieser distaleren Partien des Magens vom Ausgang des Widerstreites zweier Kräfte abhängt: der durch die Schwere der Ingesten geschaffenen Vis a tergo und dem intraabdominellen Druck, welcher die Wände des leeren Magens collabiert erhält und bei der letztgenannten Magenform tatsächlich häufig zu überwiegen scheint. Es wäre also unter diesen Verhältnissen keineswegs ein Beweis für eine raumbeengende Bildung, wenn sich ein Teil des Magens nicht füllen würde, und es muß auch als Regel gelten, daß Ausbleiben der Füllung eines Teiles (etwa der Pars pylorica) des normal geformten Magens nicht ohneweiters als Unfüllbarkeit zu deuten ist (z. B. kann die Füllung später durch Peristaltik eintreten).

Nun ist aber die oben als normal angegebene Magenform fast als Rarität zu bezeichnen, und was also bei der Untersuchung fast immer vorliegt, ist ein mäßig gedehnter Magen [9]), für den die eben geschilderten Kräfte ein wesentlich anderes Verhalten aufweisen. Diese mit der Enteroptose in ursächlichem Zusammenhange stehende Form hat ja mit ihr unter anderem darin eine gemeinsame Beziehung, daß ihre auffallend prompte Füllbarkeit, ihre durch sichere Entfaltung der Wände geschaffene einheitliche Contourenführung darauf hinweist, daß hier der Innendruck des Mageninhaltes der herrschende und ausschlaggebende ist, während der intraabdominelle Druck leicht überwunden wird und daher als abnorm gering bezeichnet werden muß. Damit erklärt sich die Tatsache der prompten vollständigen Füllung der meisten Mägen und rechtfertigt sich mit der obigen Einschränkung der Schluß von der fehlenden Füllung auf die Unfüllbarkeit.

Immerhin muß hinzugefügt werden, daß die Unfüllbarkeit eines Magenteiles um so schwerer ins Gewicht fällt, je caudaler er gelegen ist, und je höher die Füllung über die ungefüllte

[8]) Vgl. Holzknecht, Mitteilungen, I. Heft, 1906. Der normale Magen nach Form, Lage und Größe.

[9]) Vgl. l. c.

Digitized by Google

Partie reicht, und zwar deshalb, weil der entfaltende innere Überdruck um so größer ist, je höher die über ihm stehende Flüssigkeitssäule ist. Aus dem gleichen Grunde ist auch nicht zu erwarten (und ist es tatsächlich normalerweise nicht der Fall), daß der mehr oder weniger flüssige Inhalt in der aufwärtsziehenden Pars pylorica eines stark ptotischen Magens höher steht als im Mittelstück, da ja beide zusammen einer U-förmigen Röhre mit kommunizierenden Schenkeln entsprechen.

Andererseits werden bisweilen raumbeengende Bildungen im Lumen des Magens gerade nur bei geringer Menge der eingeführten Ingesten, die man dann natürlich spezifisch dichter wählen muß (Wismutwasseraufschwemmung oder viel Wismut in wenig Brei), deutlicher erkennbar, während große Mengen von Ingesten uns die Wahrnehmung solcher Bildungen dadurch entziehen, daß sie eine freie Magenwand vom Tumor abdrängen und so eine deckende Schattenfläche erzeugen, während geringe Mengen von Ingesten in den Spalten und Lücken zwischen den einzelnen Anteilen des Tumors einerseits und der bei schwacher Füllung ihm anliegenden freien Magenwand andererseits charakteristische Bilder ergeben — wie schon in der Einleitung angedeutet wurde.

Ein Teil des Magens kann sich nun zunächst spontan nicht füllen, der Ausguß seines Lumens erscheint defekt (in Fall 5 und 9 das Antrum; in Fall 8 zirkumskripte Stellen des Antrums; in Fall 4 das ganze Antrum und der angrenzende Teil der Pars media; in Fall 6 die Pars pylorica und die untere Hälfte der Pars media). Diese spontane Füllung geschieht einerseits durch die Eigenschwere der Ingesten, andererseits durch die motorische Kraft des Magens, und die mangelnde Füllung eines Teiles des Magens trotz der Wirkung dieser Kräfte bedeutet selbstverständlich eine Abweichung von der Norm, um so mehr, wenn durch Vermeidung vorheriger Nahrungsaufnahme oder vorherige Ausspülung die Wahrscheinlichkeit groß ist, daß der Magen leer sei.

Immerhin sieht man bisweilen, daß sich die Füllung eines spontan ungefüllt bleibenden Magenteiles hinterher erzwingen läßt, wenn man durch künstliche Beeinflussung den Inhalt der gefüllten Partien veranlaßt, in die spontan ungefüllten einzudringen. Mittel hiezu sind vor allem die pyloruswärts gerichtete Effleurage, dann die Respiration und entsprechende Körperlage, z. B. für die Pars pylorica hochgradig gedehnter Mägen die rechte Seitenlage[10]; tritt aber die

[10]) Jonas und Holzknecht, l. c.

Digitized by Google

Füllung auch dann nicht ein, so ist die Wahrscheinlichkeit einer organischen Raumbeengung eine große. Dabei dienen Effleurage und rechte Seitenlage (Fall 9, 12) hauptsächlich der Absicht, das ungefüllte Antrum zu füllen, resp. seine Unfüllbarkeit zu erkennen; die tiefe Inspiration (Gebläsewirkung der ballonartigen Fundusgasblase) dient dazu, den Inhalt aus der Pars cardiaca in die Pars media zu treiben, während das Baucheinziehen [11]) neben seiner Bedeutung für die Beweglichkeitsprüfung des Magens auch dazu verwendet werden kann, den Inhalt aus den caudalen Teilen des Magens noch einmal in höhere Partien der Pars media, bei kleinem Magen und kräftiger Muskelwirkung selbst in die Pars cardiaca zu bringen.

Andererseits wiederum erscheint die Füllung oft komplett oder nimmt wenigstens auch einen Teil des Magens ein, welcher in Wirklichkeit eine raumbeengende Bildung enthält, indem große Füllungsmassen sich vor dieselbe deckend vorlagern, und wir gelangen dann zur Kenntnis solcher Bildungen erst dadurch, daß wir diese Massen durch flachen Druck von vorn verdrängen, bis die freie Magenwand sich den Kuppen des Tumors anlegen kann und so der frühere Wismutschatten an den Stellen der Kuppen verschwindet, während in den Tälern nun Füllungsreste verbleiben, die für knollige Tumoren charakteristische Bilder ergeben (Fall 6 und 7). Häufig liegen die Verhältnisse noch komplizierter: der gleichmäßige Druck verdrängt den Inhalt von den einen Stellen und läßt ihn an anderen Stellen auftreten, es entstehen Fortsätze, Zapfen etc. und alle jene Veränderungen, welche verständlich werden, wenn man bedenkt, daß durch diese Beeinflussung die freien und beweglichen Magenwandabschnitte (und nur diese) der abplattenden Wirkung des Druckes auf das ganze Organ nachgeben (Fall 2, 4, 8).

II. Abnorme Contourenführung der Wismutfüllung.

Unter diesen zusammenfassenden Begriff sind eine Reihe von radiologischen Tumorsymptomen einzuordnen. Die abnorme Contourenführung kann zunächst die sichtbar gemachte Magenwandcontour betreffen und der gleichmäßig gerundeten Linienführung der normalen Contour eine mehr weniger unregelmäßig zackige Form geben, wie dies bei Infiltrationen der Wand verständlich ist (Fall 4, 11 und viele andere). Ferner können Abweichungen von der normalen Contourierung der

[11]) Vgl. Holzknecht, Mitteilungen I. Heft, 1906. Das Einziehen und Vorwölben des Abdomens, zunächst als Mittel der radiologischen Beweglichkeitsprüfung der Bauchorgane betrachtet.

Digitized by Google

Wand sich erst nach künstlicher Beeinflussung zeigen, vor allem die so wichtigen Abweichungen von dem normalen Verhalten der sichtbaren Füllungsränder durch gewisse zielbewußte massageartige Handgriffe.

Das Eindrücken einer Fingerkuppe nämlich führt, wenn es in der Mitte des Schattenbildes des Magens geschieht, zu einer kreisförmigen, nach der Peripherie hin abklingenden Aufhellung des Bildes; wird der Magen am Rand seines Schattenbildes eingedrückt, so entsteht eine an Breite der Fingerkuppe entsprechende Einstülpung, und dieses Ausweichen des Mageninhaltes erfolgt bei normaler Magenwand ungemein prompt und auf leichtesten Druck hin[12]). Bei Infiltration kann es vermindert sein oder fehlen (vgl. Fall 4, 8, 9). Bisweilen kann man an nicht allzu umfangreichen, mäßig dicken Wandinfiltrationen und insbesondere nahe der Grenze derselben sehen, daß der Fingerdruck zwar eine nennenswerte Einstülpung im Ausguß des Magens hervorruft, welche aber an Breite die Fingerkuppe um vieles übertrifft („pelottenartige Hebung des Füllungsrandes": Fall 8).

In zweiter Linie muß selbstverständlich als abnorm und auf eine raumbeengende Bildung hinweisend aufgefaßt werden, die wie immer geartete Grenzlinie der Wismutfüllung gegen einen spontan trotz Peristaltik oder trotz aller sonst zum Ziel führenden Mittel (Peristaltik, Effleurage eventuell Lagewechsel) ungefüllt bleibenden Magenteil. (Die besondere Art der Grenzlinie kommt hier mehr für die Differentialdiagnose zwischen narbiger Schrumpfung und Tumor der Pars pylorica in Betracht, während ihr Bestehen an sich schon eine raumbeengende Veränderung beweist. Dabei liefert ihre spezielle Form Anhaltspunkte für die Lage des Tumors, insbesondere über seinen Sitz und die freien Wände. Die Grenze zwischen gefülltem und ungefülltem Magenteil kann eine vertikale Linie sein (Fall 2, 3), oder sie ist uncharakteristisch unregelmäßig (Fall 6), oder die Grenze zeigt charakteristische Fortsätze, welche über Form und Lage des Tumors mancherlei orientierende Aufschlüsse geben. So fand sich bei zirkulärem Carcinom des Antrum ein zentraler Fortsatz der Füllung der Pars media, in das sonst ungefüllte Antrum hineinragend (Fall 9), bei an der kleinen Kurvatur sitzendem Tumor ein die große Kurvatur begleitendes Horn, bei an der großen Kurvatur sitzendem Tumor ein die kleine Kurvatur begleitendes Horn (Fall 3), oder je ein Horn an der kleinen und grossen Kurvatur bei trichterförmigem Vorragen des Antrum-

[12]) „Palpatorische Inhaltsverschieblichkeit."

Digitized by Google

tumors gegen die Pars media (Fall 4), oder eine in den nächst distal gelegenen Magenabschnitt reichende kegelförmige Verjüngung der Füllung (Fall 5). Bei zirkulärem Carcinom der Pars media endlich fand sich ein zentraler Fortsatz der Füllung oberhalb der sanduhrförmigen Stenosierung (Fall 5, 10, 11). Dabei sind alle diese Fortsätze teils spontan, teils erst nach künstlicher Beeinflussung wahrzunehmen.

*

Schütz, der fünf der hier angeführten Fälle eigener Beobachtung von sicher konstatiertem Neoplasma beschreibt (Wr. klin. Wochenschr. Nr. 4, 1906) und der erste war, der den diagnostischen Wert der Methode bestätigte, hebt hervor, daß diese über die Art des zur Stenose führenden Prozesses derzeit noch keine bestimmten Anhaltspunkte liefern. Dazu ist zu sagen, daß natürlich auch unser Befund — wie auch Schütz hervorhebt — immer nur von „raumbeengenden Bildungen" spricht, weil ja radiologisch im Prinzip über die Natur des Prozesses nicht ausgesagt werden kann. Andererseits aber haben zahlreiche Autopsien unserer Annahme recht gegeben, daß gewisse charakteristische Füllungsdefekte anscheinend nur durch Tumoren erzeugt werden können und durch keine andere raumbeengende Veränderung, wie Narbenstenose, Kompression u. a., und dadurch bestärkt haben wir späterhin das Vorhandensein von Tumoren auch dort diagnostiziert, wo ein Palpationsbefund fehlte — und wiederholt unsere Annahme durch Autopsien bestätigt gefunden.

Was im übrigen die nicht carcinomatöse Pylorusstenose anlangt, so haben wir bisher keinerlei für sie charakteristische Bilder gefunden; immerhin wird man an eine solche denken dürfen, wenn einerseits für eine raumbeengende Bildung (Tumor) sprechende Momente fehlen, andererseits aber Querdehnung, eine durch besondere Tiefe und Frequenz, abnorm hohen Beginn oder abnorme Verlaufsrichtung aufhaltende Peristaltik vorhanden ist.

Wird so zumeist aus dem Ausbleiben der Füllung eines Magenteiles auf einen daselbst sitzenden grobanatomischen Prozeß geschlossen, so kann unter Umständen gerade die Kontinuität der Füllung dort, wo sie normalerweise nicht gefunden wird, z. B. am Pylorus, für einen solchen sprechen. Die Füllung des kurzen Pylorusringes ist ja auch während des Durchfließens der Ingesten wegen seiner Feinheit nicht sichtbar, so daß der normale Pylorus als eine quere Unterbrechung der Füllung von Antrum und Duodenum

Digitized by Google

erscheint. Kontinuität der Füllung zwischen diesen beiden spricht also für eine Erweiterung des Pylorus-lumens, u. zw. nach unserer Erfahrung ausschließlich auf ulcerativer Basis [13]). Dabei ist es gleichgültig, ob die sichtbare Füllung des Pyloruslumens spontan eintritt (Fall 7) oder erst bei der durch Effleurage bewirkten Expression des Mageninhaltes in das Duodenum (Fall 8).

III. Beziehungen zwischen klinischem und radiologischem Befund.

A. Räumliche Beziehungen zwischen Durchleuchtungs- und Palpationsbefund.

1. Solche können zunächst fehlen, und die diesbezüglichen Erwägungen, extraventrikuläre Tumoren betreffend, finden sich in der dritten Arbeit zusammengefaßt.

2. Dann aber können wir topische Aufklärungen dadurch gewinnen, daß ein palpabler Tumor und der Ausguß des Magens an irgendeiner Stelle zusammenstoßen, eine gemeinsame Grenze besitzen; und hier bestehen wieder die beiden zu trennenden Möglichkeiten, daß der palpable Tumor an Stelle eines sichtlich ungefüllten Magenabschnittes sitzt (wie in den Fällen 1, 2, 3, 8), oder daß der palpable Tumor außerhalb eines vollständig gefüllten Magenteiles liegt, aber mit dessen Oberfläche untrennbar verbunden ist (Fall 9, 11).

3. Endlich ergibt sich die Möglichkeit, daß sich ein palpabler Tumor und Füllung eines Magenteiles teilweise oder vollkommen decken (Fall 4, 6). Dabei bedeutet die Deckung von palpablem Tumor und sichtbarem Ausguß an sich noch keine sichere Zugehörigkeit des Tumors zum Magen, da Magen und Tumor ja bloß räumlich hintereinander liegen können, und es muß darum auf gleichartiges Verhalten bei Respiration, Palpation (Fall 6, 8, 9) und Baucheinziehen (Fall 4, 8) geachtet werden.

B. Beziehungen zwischen Durchleuchtungsbefund und Druckempfindlichkeit.

Sie vermögen nicht selten die Frage zu lösen, ob eine aufgefundene druckempfindliche Stelle überhaupt auf den Magen bezogen werden darf oder sich von seinem Füllungsbild räumlich vollkommen getrennt zeigt. Im Falle 7 z. B. hat

[13]) Vgl. Ebstein: Einige Bemerkungen zur Lehre von der Nichtschlußfähigkeit des Pylorus (Incontinentia pylori). Deutsch. Arch. f. klin. Med., 1880, Bd. 26. Anderen Pylorusinsuffizienzen als solchen auf carcinomatös-ulceröser Basis sind wir nicht begegnet.

Digitized by Google

sich der druckempfindliche Punkt als mit dem unvollständig gefüllten Antrum zusammenfallend erwiesen.

C. An der Hand der Durchleuchtung erhobener Palpationsbefund.

Nicht selten geschieht es, daß ein der klinischen Beobachtung entgangener oder nicht zugänglicher Palpationsbefund erst dadurch entdeckt wird, daß bei der Durchleuchtung eine sichtbare Anomalie des Wismutausgusses unseren tastenden Finger immer wieder an diese Stelle führt (Fall 6 und 10).

IV. Pathologische Peristaltik.

A. der Pars media. An der Pars media kommt vor allem — wohl nur bei Pylorusstenose — eine Antiperistaltik[14]) vor (Fall 3, 12); ebenso scheinen sich abnorm hoher Beginn (Fall 2 und 8), abnorme Tiefe und abnorme Häufigkeit der Wellen (Tachyperistaltik) vorwiegend bei Pylorusstenose zu finden.

Das vollständige Fehlen der Peristaltik, insbesondere wenn diese in der Nachbarschaft in regulärer Weise abläuft, ist ein wichtiges Infiltrationssymptom. Bei unvollständiger Zerstörung der Wandmuskulatur ist die in der Richtung gegen den Pylorus hin erfolgende Abnahme der Tiefe der Wellen (an Stelle ihrer physiologischen Zunahme) ohneweiters begreiflich (Fall 2). Oft auch bringt die Infiltration an der einen oder anderen Wandpartie eines Magenabschnittes keine volle Aufhebung der Peristaltik mit sich, wohl aber eine Veränderung derselben, so daß sich an Stelle ihres regulären Ablaufes bloß atypische Formveränderungen einer Wandpartie zeigen (Fall 12).

B. Pathologische Peristaltik des Antrums.

Komplizierter sind die Modifikationen, welche bei noch einigermaßen füllbarem Antrum an der Peristaltik eintreten, vorausgesetzt, daß noch kontraktionsfähige Wandpartien vorhanden sind: unvollständige Entleerung des vollständig oder unvollständig gefüllten Antrums oder vollständige Entleerung des Antrums, jedoch unter unvollständiger Annäherung des Pylorus an den Sphincter antri (Fälle 3, 4, 8).

V. Behinderung der normalen Beweglichkeit des Magens innerhalb des Abdomens

ist der Ausdruck der Verwachsung seiner Oberfläche mit unbeweglichen Nachbargebilden, und zwar wird auf Ver-

[14]) Vgl. Jonas: Über Antiperistaltik des Magens. Gesellschaft für innere Medizin und Kinderheilkunde in Wien. Sitzung vom 9. Nov. 1905 und D. Med. Wochenschr. Nr. 23, 1906. Das Phänomen der Antiperistaltik hat sich uns bei größerer Erfahrung als fast pathognomonisch für Stenose des Pylorus erwiesen.

Digitized by Google

schieblichkeit nach oben und unten mittels des Baucheinziehens [15]) geprüft (siehe die diesbezüglichen Erörterungen bei Fall 6), welches wesentlich zuverlässiger ist als die respiratorische Verschiebung; auf seitliche Verschieblichkeit wird durch Anwendung rechter und linker Seitenlage geprüft.

VI. Beziehungen zwischen Colon und Magen.

Am Tage nach der Durchleuchtung ist das Colon zumeist sichtbar gefüllt und an den Haustren leicht erkennbar, und ist nun die große Kurvatur des Magens durch neuerliche Verabreichung von Wismutwasser dargestellt worden, so ändert sich die Distanz zwischen Magen und Colon normalerweise sowohl beim Baucheinziehen als durch eine bimanuelle palpatorische Beeinflussung. Bestehen jedoch Verwachsungen zwischen beiden durch eine vom Magen auf das Colon übergreifende Infiltration, so bleibt dabei ihre Distanz konstant. (Vgl. Fall 7 dieser Arbeit und Fall 5 der folgenden.)

* * *

Soweit hat sich aus den von uns untersuchten Fällen mit palpablen Tumoren eine Symptomatologie der raumbeengenden Bildungen des Magens entwickeln lassen, und die folgende Arbeit wird sich damit beschäftigen, dieselbe zur Diagnose nicht palpabler Tumoren zu verwerten.

[15]) Holzknecht: Mitteilungen, Heft 1, 1906. Das Einziehen und Verwölben des Abdomens etc.

Digitized by Google

Digitized by Google

II.

Die Anwendung der radiologischen Untersuchungsergebnisse an palpablen Magentumoren zur Diagnose nicht palpabler.

Die erste der hier vorliegenden Arbeiten hat an der Hand klinisch sichergestellter Fälle von Magentumoren gezeigt, daß die radiologische Untersuchung bei denselben zahlreiche Abweichungen vom Verhalten des normalen Magens zutage fördert, welche durch die vorhandenen pathologischen Möglichkeiten fast durchwegs leicht und unmittelbar zu erklären sind, und am Schlusse unserer Arbeit haben wir diese Abweichungen systematisch geordnet und in große Gruppen gebracht. Daselbst haben wir auch auseinandergesetzt, wie sich die nun gewonnenen Ergebnisse auch in jenen Fällen verwerten lassen werden, in welchen die klinische Untersuchung kein über alle Zweifel erhabenes Resultat liefert, und bringen nun eine Reihe von Fällen, bei denen die klinische Untersuchung den Verdacht auf einen Tumor ergab, ohne daß die Palpation einen solchen nachweisen konnte, als den Versuch einer Verwertung des Gewonnenen in dem oben gedachten Sinne.

Im Folgenden erscheinen alle bis zum Abschluß der Arbeit untersuchten Fälle nicht palpabler Tumoren wiedergegeben, welche auch den nunmehr typisch gewordenen Gang der Untersuchung sowie die Verwertung ihrer Ergebnisse zur Diagnose im Einzelfall zeigen mögen.

Fall 1. Oskar J., 53 Jahre alt, 3. med. Abteilung (Prof. Ortner) (Prot. 17. September 1906, Nr. 3). (Fig. 1.)

Digitized by Google

Anamnese: Seit drei Jahren bestanden, besonders abends, Krämpfe und zeitweise stechende Schmerzen, die sich nach einer Karlsbader Kur etwas besserten. Seit $1^1/_2$ Jahren besteht bei diesen Krämpfen Steifungsgefühl in der Magengegend, zeitweise gußweises, kopiöses Erbrechen. Hochgradige Abmagerung. Kachexie.

Der Status ergibt deutliche Magensteifung, ohne daß eine fortschreitende Peristaltik gesehen werden konnte.

Das Probefrühstück zeigt starke Rückstände, keine freie Salzsäure, Milchsäure, zahlreiche lange Bazillen.

Wegen Verdachtes auf Carcinoma pylori durchleuchtet, ergab der Fall folgenden Befund: Die Wismutingesten füllen einen längsgestellten, erheblich längs- und quergedehnten Magen (tiefster Punkt vier Querfinger unter dem Nabel), insofern nicht vollständig,

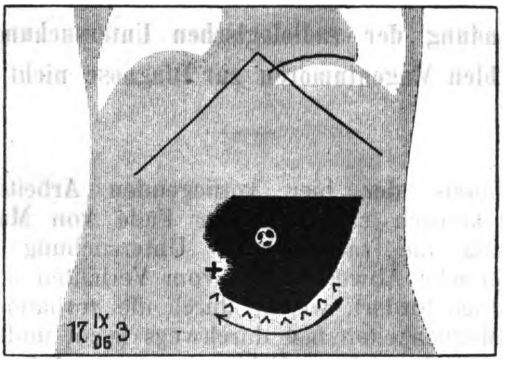

Fig. 1. Fall 1. Rieder'sche Mahlzeit. Dorsoventrale Durchleuchtung im Stehen. Die Füllung des Magens setzt gegen die P. pyl. mit einer unscharfen, fast vertikal verlaufenden Kontur ab, die eine konstante Einbuchtung (+) zeigt. Nur bis zu dieser Stelle, nie darüber hinaus, läßt sich die Peristaltik (Λ) verfolgen.

als sich eine Pars pylorica weder bei Effleurage, noch in rechter Seitenlage füllen will; vielmehr setzt die Füllung des übrigen Magens gegen die Pars pylorica mit einer unscharfen, fast vertikal verlaufenden Kontur ab, die außerdem eine konstante (auch in rechter Seitenlage nicht ausgleichbare) Einbuchtung zeigt. An dieser Stelle hört die Peristaltik der großen Curvatur, sonst überall gut sichtbar, stets auf. Beim Baucheinziehen wird der caudale Teil des Magens um mehr als seine volle Breite gehoben, so daß Verwachsungen mit der vorderen Bauchwand nicht anzunehmen sind.

Resumé: Es finden sich somit die radiologischen Zeichen einer raumbeengenden Bildung in der Pars pylorica.

Operationsbefund: Ein Carcinom sitzt, gut beweglich und nirgends durch Adhäsionen verwachsen, mehrere

Digitized by Google

Zentimeter entfernt vom Pylorus an der großen Curvatur. Gastroenterostomie.

Als Pat. nach einigen Monaten (Ende 1906) wieder aufgenommen wurde, war an der Stelle des Füllungsdefektes ein Tumor palpabel geworden.

Fall 2. N. A., 57 Jahre. 4. med. Abt. (Prof. Kovács) (Prot. 8. Juli 1905, Nr. 6, Fig. 2) [16]).

Anamnese: Seit Jänner 1905 saures Aufstoßen, Drücken besonders nach festeren Speisen. Bald darauf fast täglich Erbrechen. Obstipation. Hochgradige Abmagerung. Deutliche Peristaltik des Magens mit Steifung desselben. Ein Tumor, auch bei Aufblähung des Magens nicht palpabel. Ausheberung nüchtern er-

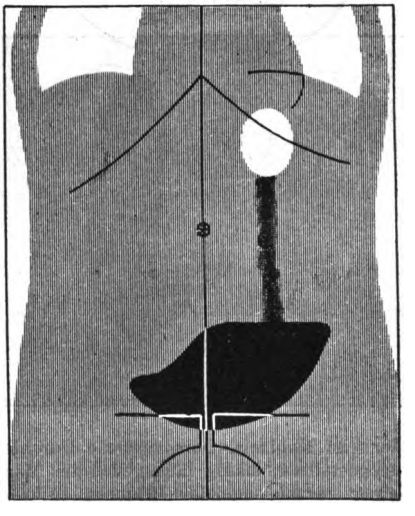

Fig. 2. Fall 2. Wismutmilchspeise. Dorsoventrale Durchleuchtung im Stehen. Füllung des caudalen Poles, der hinter der Symphyse liegt und sich gegen die Pars pylorica mit einer schräg abfallenden Linie begrenzt, welche unter dem horizontalen Niveau der das Corpus füllenden Wismutspeise liegt.

gibt starke Rückstände, keine freie Salzsäure, Milchsäure schwach positiv, keine Sarcine, wenig Hefe, reichlich Milchsäurebazillen.

Klinische Diagnose: Stenose des Pylorus beträchtlichen Grades, höchstwahrscheinlich carcinomatöser Natur, mit sekundärer starker Dilatation und Ptose des Magens.

Radiologischer Befund (Fig. 2): Ein hochgradig längsgedehnter Magen (tiefster Punkt hinter der Symphyse) füllt sich im Stehen nur zum Teile mit Wismutspeise. Die Füllung des cau-

[16]) Vgl. Holzknecht und Jonas, Holzknechts Mitteilungen 1. Heft.

Digitized by Google

dalen Teiles wird von der Peristaltik nicht in die Pars pylorica hinaufgehoben und gelangt auch in rechter Seitenlage nicht dahin [17]). Vielmehr begrenzt sie sich rechts und unten vom Nabel mit einer unregelmäßig schräg von oben innen nach unten außen ziehenden Linie, über welche hinaus auch die Effleurage im Liegen (im Stehen ist sie durch die Symphyse behindert) den Inhalt nicht zu treiben vermag. Bis hierher verlaufen peristaltische Wellen; Antrumperistaltik fehlt.

Resumé: Während sich sonst selbst bei hochgradiger Dehnung des Magens durch rechte Seitenlagerung und Effleurage die Pars pylorica stets in Form eines nach rechts verlagerten Sackes füllen läßt, gelingt es hier trotz dieser Manöver nicht, ihre Füllung zu bewerkstelligen — ein Verhalten,

BOSTON MEDICAL LIBRARY APR 20 1909

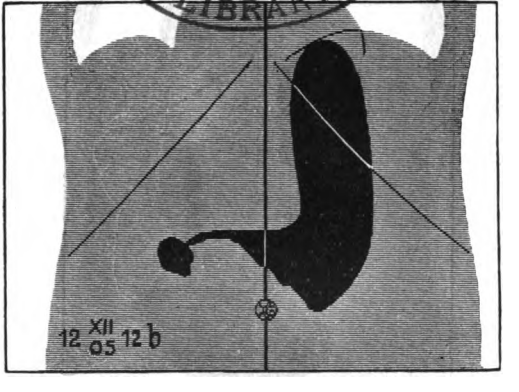

Fig. 3. Fall 3. Rieder'sche Mahlzeit. Dorsoventrale Durchleuchtung im Stehen. Der Ausguß des längsgestellten, mäßig längsgedehnten Magens ist defekt: Die P. pyl., der Sitz einer raumbeengenden Bildung, füllt sich nur in einem kleincurvaturwärts gelegenen Lumenrest und als kleines, hart am Pylorus gelegenes Säckchen.

wie wir es bei raumbeengenden Bildungen der Pars pylorica bei hochgradig gedehntem (und gesunkenem) Magen erwarten durften.

Gastroenterostomia. Exitus.

---

[17]) Vgl. l. c. Man erhält bei gedehnten Mägen die Füllung der Pars pylorica (oder wenigstens der dem Pylorus naheliegenden Magenanteile), wenn man den Pat. erst die rechte Seitenlage und dann die Rückenlage einnehmen läßt: die Füllung sinkt bei ersterer nach rechts über die Wirbelsäule und entfaltet die Pars pylorica, die auch in der darauffolgenden Rückenlage deshalb einige Zeit sichtbar bleibt, weil sich der Wiedervereinigung ihres Inhaltes mit dem des übrigen Magens die Wirbelsäule hindernd in den Weg stellt.

Digitized by Google

Obduktionsbefund ergibt infiltrierendes, flaches Carcinom des Pylorus, welches sich längs der kleinen Curvatur eine kurze Strecke weit emporrankt und ins Magenlumen wenig vorragt.

Fall 3. Katharina S., 66 Jahre alt. Abteilung des Hofr. Prof. Oser an der Wiener Allgemeinen Poliklinik, dann IV. medizinische Abteilung (Prof. Kovács). (Pr. 12. Dezember 1905, Nr. 12, Fig. 5.)

Anamnese: Im Jänner 1905 von der Magengrube nach rechts ausstrahlende Krämpfe unter Übelkeiten, besonders nachts; in der Dauer von einigen Stunden. Seit Mai Appetitlosigkeit, saures Aufstoßen; 1—1½ Stunden nach dem Essen gußweises, kopiöses Erbrechen und Krämpfe, Obstipation, Abmagerung, Blässe.

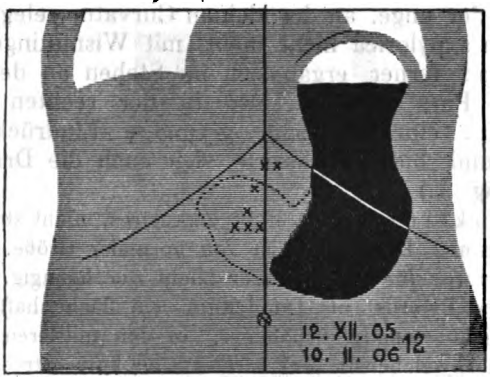

Fig. 4. Derselbe Fall wie in Fig. 3, zwei Monate später nochmals untersucht. Die gleichen Verhältnisse; nur füllt sich trotz der früher zum Ziel führenden Manöver auch der enge kleincurvaturwärts gelegene Lumenrest der P. pyl. nicht mehr mit sichtbaren Ingesten. (Die Kreuze bezeichnen druckempfindliche Stellen, die schraffierte Linie die der übrigen Magenform entsprechend konstruierte Gestalt der P. pyl.)

Probefrühstück ergibt geringe Rückstände. Freie Salzsäure 0·3 pM., Ges.-Ac.: 28, Milchsäure negativ. Vereinzelte lange Bazillen, sehr viel Hefe in Sprossung, sehr zahlreiche Bakterien. Kein Blut. Ein Tumor oder eine Resistenz nirgends palpabel. Schmerzhaftigkeit des linken, oberen Bauchquadranten gegen die Mittellinie zunehmend.

Der abgegebene Befund lautet (Fig. 3 u. 4): Die Wismutingesten füllen den vertikalen Teil eines mit dem tiefsten Punkt in Nabelhöhe stehenden, mäßig längsgedehnten Magens. Die Pars pylorica füllt sich spontan nicht und kann auch durch Druck und pyloruswärts gerichtete Effleurage nicht gefüllt werden. Bei letzterer

Digitized by Google

entsteht jedoch ein kleincurvaturwärts gelegenes, bleistiftdünnes Horn und am Ende desselben ein kirschgroßes gefülltes Säckchen[16]).

Die gefüllten caudalen Partien des Magens ergeben im Stehen keinen Palpationsbefund; im Bereiche der gefüllten Pars media prompte Inhaltsverschieblichkeit. Auf Druck entsteht die in der Figur 3 wiedergegebene Form der Füllung des caudalen Teiles.

Resumé: Daraus ergibt sich die Annahme einer raumbeengenden Bildung, welche die Pars pylorica bis auf einen schmalen, kleincurvaturwärts gelegenen Kanal und bis auf ihren letzten, dem Pylorus anliegenden, kirschengroßen Abschnitt ausfüllt. Der übrige Magen bietet keine Anhaltspunkte für abnorme Starrheit der Wand.

Eine zweite Durchleuchtung (am 10. Februar 1906) zeigte im ganzen die gleichen Verhältnisse, nur konnte diesmal selbst der enge, an der kleinen Curvatur gelegene Lumenrest der Pars pylorica nicht mehr mit Wismutingesten gefüllt werden, und ferner ergab sich im Stehen an der Stelle der ungefüllten Pars pylorica, also in der rechten Hälfte des Epigastriums, eine deutliche geringere Eindrückbarkeit als links — und hier lokalisierte sich auch die Druckempfindlichkeit. (Fig. 4.)

Obduktionsbefund: Zirkuläres, nicht strikturierendes Pyloruscarcinom. Der Magen ist von normaler Größe, nicht dilatiert, der Pylorus für einen Finger leicht durchgängig. Knapp am Übergang des Pylorus ins Duodenum ein flächenhafter, mit den Rändern leicht wulstig erhabener, in den mittleren Partien zerfallener Tumor, welcher die Magenwand eine kurze Strecke weit infiltriert. Besonders entsprechend der großen Curvatur ist der Rand des Tumors stark gewulstet und prominent.

Fall 4. W. F., 65 Jahre alt, 1. med. Klinik (Pr. 8. September 1905, Nr. 4).

Anamnese: Seit zwei Monaten Appetitlosigkeit, Spannung nach dem Essen, Aufstoßen, Erbrechen des Genossenen, Abmagerung. Im Abdomen tritt bei Aufblähung des Magens eine undeutliche Resistenz der Ansatzstelle des rechten Rectus entsprechend, hervor.

Probefrühstück: Keine freie Salzsäure, Ges.-Ac.: 5, Milchsäure positiv. Im Stuhl kein Blut.

Der Fall wurde uns mit der Frage zugesendet, ob sich radiologisch Anhaltspunkte für ein Neoplasma des Magens fänden.

Der abgegebene Röntgen-Befund (Fig. 5) lautete: Die Wismutaufschwemmung füllt bloß einen kleinen, im linken

[16]) Einen Fall mit ähnlichem radiologischem Füllungsbild bei palpablem Tumor, wobei ein oberes Horn dicht am Tumor verläuft, beschreibt Brauner, Arch. f. phys. Medizin und Technik. Bd. 1, Heft 1.

Digitized by Google

Hypochondrium gelegenen Bezirk; derselbe setzt sich zusammen aus einem nicht ganz scharf linear begrenzten Säckchen mit mäßig lebhafter peristaltischer Beweglichkeit und einem medial gerichteten, fingerförmigen Fortsatz von unregelmäßigen Grenzlinien und ohne peristaltische Bewegung. Unter dem Rippenbogen, palpatorisch eben erreichbar, zeigt das Säckchen auf Fingerdruck promptes Ausweichen (seines Inhaltes), der fingerförmige Fortsatz keine Veränderung. Im Epigastrium nirgends eine Spur von Wismut. Respiratorische Verschieblichkeit des ganzen Gebildes entsprechend der Zwerchfellbewegung.

Resumé: Daraus ergibt sich die Annahme einer raumbeengenden Bildung in den pylorischen Abschnitten dieses auffallend kleinen (wahrscheinlich geschrumpften) Magens.

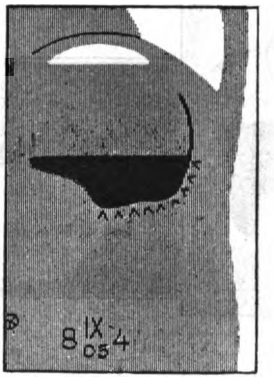

Fig. 5. Fall 4. Wismutwasseraufschwemmung. Dorsoventrale Durchleuchtung im Stehen. Auffallend kleiner Magen, der jedoch andererseits eine gedehnte Pars cardiaca aufweist. Von der Füllung der pylorischen Anteile des Magens zeigt sich bloß ein von der Füllung des caudalen Teiles ausgehender fingerförmiger Fortsatz, der sich überdies dadurch als von nicht normaler Wand begrenzt erweist, daß er an der lebhaften Peristaltik der übrigen großen Curvatur Λ nicht teilnimmt.

Fall 5. Hugo B., 63 Jahre alt, 1. med. Klinik (Pr. 10. Juli 1905, Nr. 3).

Anamnese: Seit August 1904 besteht zeitweise Erbrechen nach dem Essen. Hochgradige Abmagerung.

Probefrühstück: Keine freie Salzsäure; Milchsäure und Blut positiv, Milchsäurebazillen.

Wegen Verdachtes auf Carcinoma ventriculi wurde Patient durchleuchtet; der abgegebene Befund (Fig. 6 u. 7) lautet: Die in den caudalen Teil sinkenden Wismutingesten füllen denselben nicht in gewöhnlicher Weise durch Formierung eines halbmondförmigen

Digitized by Google

Bodensatzes, mit nach unten konvexer, scharf linearer, gleichmäßig gekrümmter Kontur, sondern lagern sich auf einer im ganzen horizontal gelegenen, unregelmäßig zackig begrenzten Fläche, welche das untere Drittel der Curv. maj. (also auch des pylorischen Teiles derselben) einnimmt. In diesem Bereiche fehlt jede Peristaltik und die palpatorische Verschieblichkeit des Inhaltes ist, wenn auch nicht aufgehoben, so doch stark eingeschränkt. Auch in rechter Seitenlage füllt der Mageninhalt eine charakteristische Pars pylorica nicht, sondern rinnt in schmalem Streif bis etwas über die Mittellinie. Das gasgefüllte Colon transversum hält sich unter allen Umständen (Baucheinziehen, Respiration und Palpation) in fingerbreitem Abstand von der oben beschriebenen unregel-

Fig. 6. Fig. 7.

Fig. 6. Fall 5. Wismutwasseraufschwemmung. Dorsoventrale Durchleuchtung im Stehen. Die Wismutfüllung des auffallend kleinen, fast ganz im linken Hypochondrium verborgenen Magens zeigt fast durchwegs zackige Ränder und weist durch bleistiftdünne Füllung der P. pyl. auf ein stark verengtes Lumen derselben hin.

Fig. 7. Derselbe Fall wie Fig. 6. Wismutwasseraufschwemmung. Dorsoventrale Durchleuchtung im Liegen bei engem Blendenfeld. Bereich der großen Curvatur (zackige Ränder) und des gasgefüllten Quercolon.

mäßigen Unterfläche des Mageninhaltes, so daß man den Eindruck einer ebenso dicken, massigen, der Magenwand angehörigen Zwischenschichte (Infiltration?) erhält.

Fall 6. Dumitru B., 57 Jahre alt, 3. med. Abt. (Prof. Ortner) (Pr. 16. November 1905, Nr. 6).

Anamnese: Die Erkrankung begann vor einem Jahre mit Schmerzen im Bauch. Im Juni desselben Jahres kamen heftige Schmerzen in der Magengegend dazu; seit derselben Zeit besteht Icterus. Leber stark geschwollen, in der Milzgegend ein deutlicher

Digitized by Google

Tumor palpabel. Das Herz (durch Neoplasmamassen ?) nach aufwärts verschoben. Ascites, hochgradige Kachexie.

Klinisch fanden sich demnach reichlich Gründe zur Annahme eines Neoplasmas unbekannten Sitzes, weshalb Pat. durchleuchtet wurde; dabei wurde folgender Befund erhoben (Fig. 8):

Die Sichtbarmachung des Magens durch Aufblähung und Wismutingesten ergibt, daß der Fundus aus seinem physiologischen Standort in der linken Zwerchfellkuppe um ca. $2^1/_2$ Querfinger nach unten verdrängt ist. Im weiteren Verlaufe füllen die Wismutingesten einen sehr kleinen, mit dem tiefsten Punkt der großen Curvatur etwas oberhalb der Mitte zwischen Nabel und Proc. xyph. stehenden Magen. Von der Pars pyl. füllt sich die linke Hälfte als schmales Säckchen, über dessen Basis (Curv. maj.)

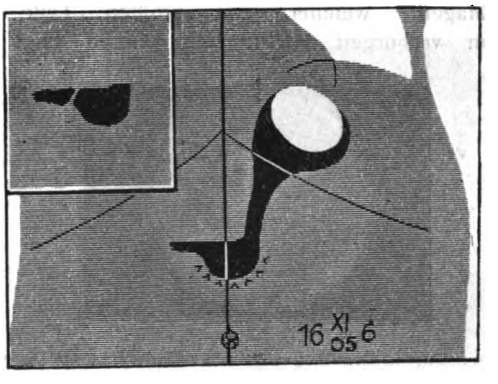

Fig. 8. Fall 6. Rieder'sche Mahlzeit. Dorsoventrale Durchleuchtung im Stehen. Auffallend kleiner (geschrumpfter) Magen, dessen spontane Füllung die typischen Zeichen der Raumbeengung in der P. pyl. aufweist. Im rechten Eck: Ausbildung des Sphincter antri, ohne daß eine typische Antrumperistaltik sichtbar würde.

peristaltische Wellen ablaufen. Die rechte Hälfte der Füllung ist auf einen pyloruswärts gerichteten, bleistiftdünnen Fortsatz beschränkt, welcher durch die Peristaltik zwar vom linken Anteil abgeschnürt werden kann, selbst aber niemals Sitz einer peristaltischen Bewegung ist. Die palpatorische Prüfung mißlingt wegen Spannung des aufgetriebenen Abdomens.

Resumé: Die Kleinheit des die Form eines ehemals gedehnten imitierenden Magens, die an sich auf einen schrumpfenden Prozeß hinweist, die Formation des Ausgusses der Pars pylorica und endlich das Fehlen der Peristaltik an dem Fortsatze des letzteren im Gegensatze zur lebhaften Peristaltik des übrigen Magens sprechen hier für eine raum-

Digitized by Google

beengende, zur Schrumpfung neigende Bildung, welche sich mindestens auf die ganze Pars pyl. erstreckt.

Fall 7. Heinrich Z., 50 Jahre alt, 1. med. Klinik (Pr. 14. Februar 1906, Nr. 2).

Anamnese: Seit mehreren Monaten bestehen sofort nach dem Essen (trotzdem nur einige Bissen Nahrung genommen werden) 1—2 Stunden lang drückende Schmerzen im linken Hypochondrium. Kein Erbrechen. Zunehmende Abmagerung und Schwäche, höchstgradige („perniciöse") Anämie. Achylie. Kein Tumor palpabel.

Bei der Durchleuchtung, die wegen Verdachtes auf Carcinom vorgenommen wurde, ergab sich folgender Befund (Fig. 9, 10 u. 11):

Die Wismutingesten füllen einen im ganzen kaum kinderfaustgroßen Magen, welcher zum größten Teile im linken Hypochondrium verborgen bleibt. Sein Lumen zeigt nur an der

Fig. 9. Fall 7. Wismutwasseraufschwemmung. Dorsoventrale Durchleuchtung im Stehen. Die nirgends scharf konturierte, vielfach zerklüftete Füllung des winzigen, ganz im Hypochondrium verborgenen Magens mit einem pyloruswärts gerichteten, spontan entstandenen, bleistiftdünnen Fortsatz.

großen Curvatur seines etwa als Pars media zu deutenden Abschnittes eine Strecke freier, scharf konturierter Wand, während sonst überall auf Schrumpfung und Raumbeengung hinweisende Veränderungen vorhanden sind (vgl. die Figur).

Fall 8. Heinrich B., 53 Jahre alt, 3. med. Abt. (Prof. Ortner) (Pr. 28. Oktober 1905. Nr. 7).

Anamnese: Seit Februar 1905 besteht nach dem Essen Hochkommen von wässerigen, bisweilen sauren Massen. Später ca. $^1/_2$ Stunde nach dem Essen auftretendes, stundenlang dauerndes Drücken und im Anschlusse daran Erbrechen. In allerletzter Zeit wird frühmorgens das abends Genossene erbrochen. Starke Abmagerung. Obstipation. Ein Tumor ist an dem blassen, kachektischen Pat. nicht palpabel.

Digitized by Google

Probefrühstück ergibt Fehlen freier Salzsäure, Milchsäure positiv.

Wegen Verdachtes auf Magencarcinom wurde Pat. durchleuchtet; der abgegebene Befund lautet: Die Wismutingesten füllen die Pars cardiaca und media eines mit seinem tiefsten Punkt zwei Querfinger oberhalb des Nabels stehenden Magens, dessen Pars pylorica jedoch auf keine Weise mit sichtbarer Speise zu füllen ist. Die große Curvatur der Pars media entlang verläuft eine auffallend intensive, aber unregelmäßige (arhythmische und inäquale) Peristaltik, während Antrumperistaltik nirgends zu sehen ist, so daß eine Füllung des Antrums nicht anzunehmen ist.

Resumé: Nach unseren bisherigen Erfahrungen erregt das den Verdacht auf eine raumbeengende Bildung der Pars pylorica.

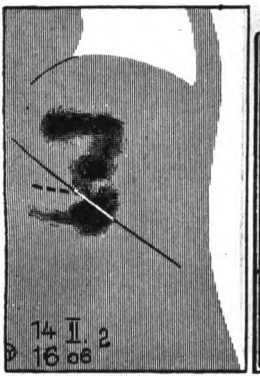

Fig. 10.



Fig. 11.

Fig. 10 und 11. Die beiden nebenstehenden Bilder sind bei Kontrolluntersuchungen, und zwar das eine am selben Tag, das andere acht Tage später als das erste gewonnen.

Resectio pylori.

Anatomischer Befund[19]) des resezierten Pylorus (Prof. Albrecht):

Das Präparat stellt den Pylorus mit einem ca. 2 cm messenden Anteil des Duodenums und das ganze Antrum dar. Der Pylorus ist kontrahiert; die größte Weite des resezierten Darmstückes beträgt an der Abtragungsstelle etwa 5 cm. Die Magenschleimhaut bis zum Pylorusring ist beträchtlich verdickt und springt gegen das Lumen in Form von Knollen und Wülsten vor. Auf diese Weise ist das Lumen des Antrums,

[19]) Im Auszug wiedergegeben.

Digitized by Google

namentlich gegen den Pylorus hin, hochgradig verengt.

Pat. geht einige Tage nach der Operation an Myodegeneratio zugrunde.

Fall 9. Wenzel K., 63 Jahre alt, 1. med. Klinik (Pr. 3. März 1906, Nr. 6).

Anamnese: Seit fünf Wochen bestehen anhaltende Schmerzen in der linken Flanke, nach vorne ausstrahlend; seit 14 Tagen öfters Erbrechen, besonders nachts und nach den Mahlzeiten; in den letzten Tagen Gelbsucht. Abmagerung. Leber vergrößert, flach-höckerig, nicht druckempfindlich; unter dem linken Leberlappen ist zeitweise ein eigroßer, respiratorisch wenig verschieblicher Höcker undeutlich palpabel.

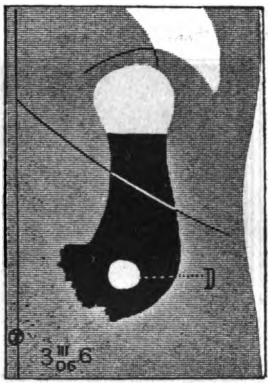

Fig. 12. Fall 9. Rieder'sche Mahlzeit. Dorsoventrale Durchleuchtung im Stehen. Längsgestellter, mäßig längsgedehnter Magen. Die Füllung der P. pyl. setzt gegen den unfüllbaren Teil mit einer unregelmäßig zackigen Grenzlinie ab. Der kleine Kreis bezeichnet eine sich auf Druck aufhellende Stelle, wie frühere Fälle ergeben, als Ausdruck einer einzelnen knolligen Intumeszenz, an welche die Magenwand durch den Druck unter Verdrängung der Füllung angepreßt werden konnte.

Probefrühstück: 300 cm³ wässeriger Flüssigkeit, keine freie Salzsäure, Milchsäure positiv.

Der Fall, wegen Verdachtes auf Carc. pyl. durchleuchtet, ergab folgenden Befund (Fig. 12):

Die Wismutingesten füllen einen längsgestellten und mäßig längsgedehnten Magen, dessen tiefster Punkt handbreit über dem hier besonders tiefstehenden Nabel liegt und dessen Längsachse nach außen hin abweicht, nur zum Teile; der Ausguß der Pars pylorica fehlt, auch trotz aller sonst zum Ziele führenden Manöver. Die Grenze zwischen gefülltem und ungefülltem Teile ist unregelmäßig zackig, palpatorisch nur wenig veränderlich; gleichmäßiger

Digitized by Google

Druck auf den caudalen Teil bringt konstant einen nußgroßen, hellen Bezirk hervor. Die starke Hebung beim Baucheinziehen spricht gegen Verwachsung des Magens mit der vorderen Bauchwand.

Resumé: Es bestehen somit die Anzeichen einer mit der vorderen Bauchwand nicht verwachsenen raumbeengenden Bildung in der Pars pylorica.

Fall 10. Josef W., 52 Jahre alt, 1. med. Klinik (Pr. 11. Juni 1906, Nr. 2).

Anamnese: Seit November 1905 Drücken im Magen, besonders nach Fleisch; Appetitlosigkeit; Obstipation; Abmagerung um 20 kg.

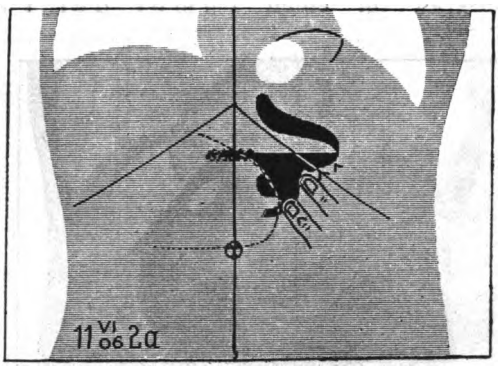

Fig. 13. Fall 10. Dorsoventrale Durchleuchtung im Stehen. Wismutwasseraufschwemmung bringt eine abenteuerliche Füllungsform hervor, welche bei pyloruswärts gerichteter Effleurage und Fingerdruck durch zwei Fortsätze (einen wolkenartigen oberen und einen scharf konturierten unteren) noch kompliziert wird. Es hat sich offenbar eine P. cardiaca ohne Besonderheiten, eine P. media, welche kräftige Peristaltik aufweist, gefüllt, während die P. pyl. ungefüllt bleibt bis auf die beiden ebengenannten Fortsätze, von denen der obere die Füllung eines die P. pyl. vollständig durchdringenden Kanales darzustellen scheint. An die gefüllte Partie schließt sich die Zone der Druckempfindlichkeit an (strichlierte Linie).

In abdomine: Leber etwas vergrößert, uneben, derb; nahe der Mittellinie eine zirka fünfkronenstückgroße, druckempfindliche Stelle.

Probefrühstück ergibt Achylie.

Klinische Diagnose: Carc. hepatis; nicht palpabler Magentumor.

Durchleuchtungsbefund (Fig. 13 u. 14): Die Wismutingesten füllen einen längsgestellten, längs- und wenig quergedehnten Magen (tiefster Punkt zwei Querfinger über dem Nabel) insoferne nicht vollständig aus, als sich eine Pars pylorica trotz

Digitized by Google

aller sonst zum Ziele führenden Manöver nicht darstellen läßt; doch erweist sich dieselbe bei Effleurage in etwa Fingerdicke durchgängig (vgl. Fig. 13). Dabei zeigt sich der übrige (gefüllte) Magenteil durch seine palpatorische Inhaltsverschieblichkeit und Peristaltik als frei von grobanatomischen Wandveränderungen, sowie durch seine Hebung beim Baucheinziehen um vier Querfinger mit der vorderen Bauchwand nicht verwachsen.

Resumé: Die Unfüllbarkeit der Pars pylorica rechtfertigt den Verdacht auf eine raumbeengende Bildung daselbst, und damit stimmt gut überein, daß das Gebiet der Druckempfindlichkeit und das Projektionsgebiet des gefüllten Magens unmittelbar aneinander grenzen. Wir haben es hier also mit Abweichungen vom normalen Verhalten zu tun, welche mit großer Beweiskraft für einen Tumor der Pars pyl.

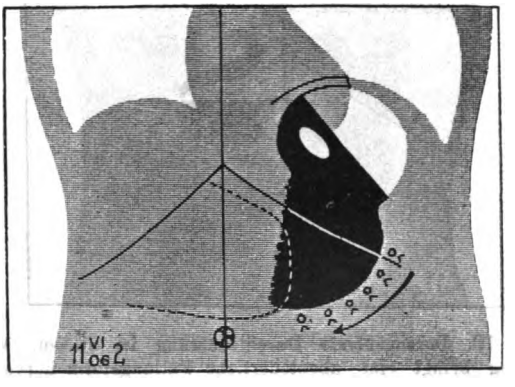

Fig. 14. Derselbe Fall wie Fig. 13. Die Füllung mit Rieder'scher Mahlzeit ergibt eine Vergröberung des früheren Bildes, ohne daß die charakteristische Anfüllbarkeit der P. pyl. mit ihren scharfen Grenzen verloren ginge. Die Peristaltik reicht an der großen Curvatur bis an die Grenze der Füllung; diese selbst weist keine Peristaltik auf. Besonders auffällig ist die nachbarliche Beziehung zwischen Füllung und druckempfindlicher Zone (strichlierte Linie).

sprechen, wie dies nur bei den vorgeschritteneren der in unserer letzten Arbeit beschriebenen Fälle gefunden wurde.

Fall 11. Elise R., 55 Jahre alt, 1. med. Klinik (Pr. 21. Mai 1906, Nr. 8).

Anamnese: Seit einigen Monaten Abmagerung, Appetitlosigkeit, drückende Schmerzen, besonders abends und nach schwereren Speisen. Obstipation. Resistenz im linken Epigastrium.

Probefrühstück ergibt Vorhandensein freier Salzsäure in geringer Menge.

Der Verdacht auf Carc. ventr. wurde durch folgenden Befund (Fig. 15 u. 16) bestätigt:

Digitized by Google

Die Wismutingesten füllen einen längsgestellten, stark längsgedehnten Magen (tiefster Punkt drei Querfinger unter dem Nabel) ohne nennenswerte Querdehnung nur unvollständig aus, indem sich eine Pars pylorica auch bei Anwendung aller sonst zum Ziele führenden Manöver nicht füllt (vgl. Fig. 15 u. 16). An der Grenze zwischen gefülltem und ungefülltem caudalen Teile findet sich eine leichte Resistenz und Druckempfindlichkeit. Lebhafte, eher vermehrte, recht häufig anastaltisch, d. i. von rechts nach links verlaufende Peristaltik. Baucheinziehen ergibt keine Verwachsungen mit der vorderen Bauchwand.

Fall 12. Georg M., 36 Jahre alt, 3. med. Abteil. (Prof. Ortner) (Pr. 10. April 1906, Nr. 4).

Fig. 15.

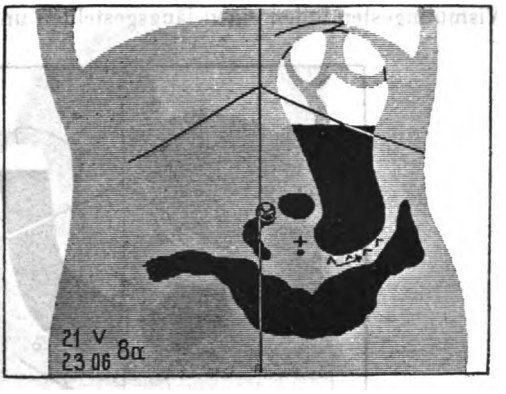

Fig. 16.

Fig. 15. Fall 11. Rieder'sche Mahlzeit. Dorsoventrale Durchleuchtung. Ausguß eines längsgestellten, mäßig längsgedehnten Magens. Ausbleibende Füllung der P. pyl., an deren Stelle bei der Durchleuchtung eine Resistenz palpabel wird. (+)

Fig. 16. Derselbe Fall wie Fig. 15. Zwei Tage nach der ersten Durchleuchtung (von der die Füllung des Colon transversum herrührt) ergeben sich im ganzen die gleichen Verhältnisse die Schirmpause ist während des Durchfließens des Inhaltes durch das Duodenum gezeichnet. Die P. cardiaca ist stark gasgebläht und auf ihr malen sich einzelne gasgeblähte Darmschlingenwände ab. Die frühere Annahme einer Stenosierung der P. pyl. gewinnt bei dieser Durchleuchtung dadurch eine Stütze, daß dabei Antiperistaltik beobachtet wird. (Λ = Ort der peristaltischen Bewegung; ⟶ = Richtung derselben.)

Anamnese: Seit drei Monaten zunehmender Icterus, hochgradige Abmagerung. Verdacht auf Neoplasma der Gallengänge mit Metastasen in der Leber.

Durchleuchtungsbefund: Ein der Lage und Form nach normaler Magen läßt seinen Inhalt — dünnflüssigen

Digitized by Google

leichter als dickflüssigen — sofort nach der Einnahme durch den Pylorus ausfließen, so daß eine abnorme Durchgängigkeit desselben angenommen werden muß, wie wir dies öfters bei ulceriertem Carcinom, welches auf den Pylorus übergreift, sahen.

Fall 13. Josef Sch., 37 Jahre alt, 1. med. Abt. (Prof. Pál) (Pr. 24. März 1906, Nr. 7).

Anamnese: Seit drei Jahren Magenschmerzen, besonders nach dem Essen, seit $2^1/_2$ Monaten Erbrechen, besonders von viel Flüssigkeit. Zeitweise saures Aufstoßen und Sodbrennen.

Das Probefrühstück ergibt Hypersekretion mit Hyperacidität.

Durchleuchtungsbefund (Fig. 17 u. 18): Die Wismutingesten füllen einen längsgestellten und mäßig längsgedehnten

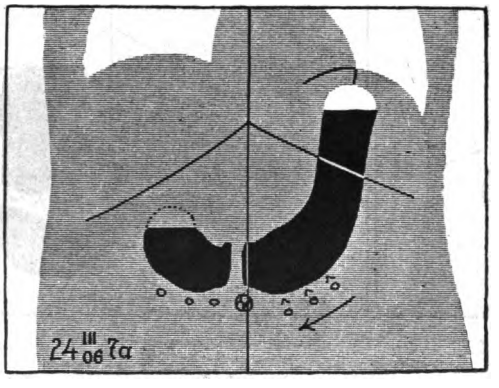

Fig. 17. Fall 13. Rieder'sche Mahlzeit. Dorsoventrale Durchleuchtung im Stehen. Füllung eines schlauchartig gedehnten und mit seinem distalen Ende auffallend weit nach rechts gelagerten (verzogenen?) Magens, während des vollständigen Verschlusses des Sphincter antri gezeichnet. Der Ausguß ist nur insoferne defekt, als in der Gegend des Pylorus die Füllung des in punktierter Linie nachträglich hinzugefügten kastaniengroßen Stückes nicht erzielt werden kann.

Magen, dessen tiefster Punkt fingerbreit oberhalb des Nabels liegt. An der großen Curvatur lassen die palpatorische Inhaltsverschieblichkeit sowie die Peristaltik eine grob-anatomische Veränderung ihrer Wand nicht annehmen. Die sofort einsetzende Peristaltik des Antrums beweist zwar seine Füllung, doch fällt ein Defekt derselben auf, welcher an der kleinen Curvatur nahe dem Pylorus liegt und die Größe etwa einer Roßkastanie hat, und auch bei der zirkulären Kontraktion des Antrums bestehen bleibt, indem die sonst bis zum Ende der Kontraktion beibehaltene Scheibenform des

Digitized by Google

Ausgusses im Projektionsbilde abgeschrägt ist und es während der ganzen Kontraktion bleibt.

Resumé: Daraus ergibt sich die Vorstellung einer an der kleinen Curvatur gelegenen raumbeengenden Wandveränderung im Antrum, ohne daß entschieden werden könnte, ob dieselbe durch einen intumeszierenden oder narbig-schrumpfenden Prozeß hervorgerufen wurde.

Dagegen, daß es sich hier einfach um das Niveau der Wismutfüllung im Antrum handle, spricht der Umstand, daß (wie die Figur zeigt) der Defekt im Projektionsbilde der Antrumfüllung während der ganzen Peristole — wenn auch der Kontraktion des Antrums ent-



Fig. 18. Derselbe Fall. Aufeinanderfolgende Phasen der Antrumperistaltik, welche den bei Fig. 17 geschilderten Füllungsdefekt (nachträglich eingezeichnete punktierte Linie) dauernd beibehält.

sprechend verkleinert — sichtbar bleibt, während das Projektionsbild in diesem Moment der Peristole normalerweise stets ein scheibenförmiges wird [29]). Ebenso unwahrscheinlich erscheint die Annahme, daß das Wismut in dieser Form aus der Milchspeise heraussedimentiert habe und so bei vollständig gefülltem Antrum in seinem Projektionsbild ein Defekt entstanden sei; denn auch er müßte in jenem Moment der Peristole verschwinden, wo der Inhalt des Antrums durch seine allseitige Kontraktion kräftig durchgemischt wird. In Hinkunft könnte übrigens auch eine

[29]) Vgl. Kaufmann und Holzknecht, Holzknechts Mitteilungen, 1. Heft.

Digitized by Google

mechanische Mischung mittels der palpierenden Finger versucht werden und so einen Anhaltspunkt im obigen Sinne liefern.

Fall 14. K. K., 48 Jahre alt, 2. chir. Abt. (Hofr. v. Mosetig) (Pr. 7. April 1906, Nr. 6).

Anamnese: Seit mehreren Jahren, zumeist früh, Erbrechen geringer Mengen schwach saurer Flüssigkeit, nie von Blut. Abnahme der Körperkräfte. Der Status ergibt eine diffuse Resistenz der rechten Oberbauchgegend.

Durchleuchtungsbefund (Fig. 19): Die Wismutingesten füllen einen längsgestellten, längs- und wenig quergedehnten (also ptotischen aber nicht dilatierten) Magen in allen seinen Teilen und ohne Anhaltspunkt für eine raumbeengende Bildung. Sein tiefster Punkt liegt drei Querfinger unter dem Nabel.

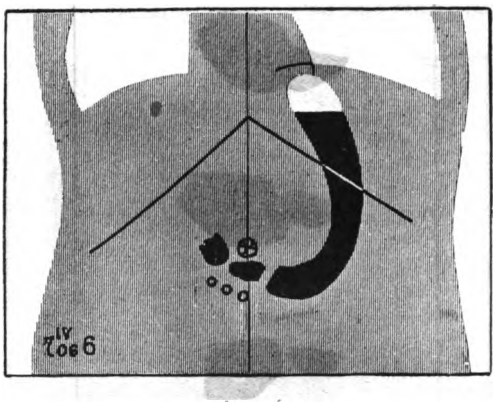

Fig. 19. Fall 14. Rieder'sche Mahlzeit. Dorsoventrale Durchleuchtung im Stehen. Ausguß eines auffallend schlanken Magens, mit palpatorisch weicher Wand (O O O), aber etwas defekter Antrumfüllung. Der dritte Füllungsteil ist das Duodenum.

Palpatorische Inhaltsverschieblichkeit und Peristaltik ergeben keine Anhaltspunkte für eine grob-anatomische Wandveränderung. Sofort einsetzende Antrumperistaltik läßt erkennen, daß auch das Antrum sich in allen seinen Teilen zu füllen vermag; nur fällt hier auf, daß seine Füllung sich in der Projektion nicht als Scheibe repräsentiert, sondern als Teil einer solchen, der oben durch eine gerade Linie abgeschrägt ist. Versucht man nun durch Effleurage das Antrum vollständig zu füllen, so gelingt dies zwar leicht, doch fällt die Füllung bei Nachlassen des Druckes stets wieder in das Corpus zurück.

Resumé: Die Füllung, ja Blähung des Antrums durch Effleurage läßt nicht annehmen, daß die unvollständige spontane Füllung durch eine raumbeengende Veränderung

Digitized by Google

hervorgebracht wurde, sondern vermuten, daß es für die vollkommene Füllung bloß an spontaner Vis a tergo fehlt, trotzdem die Wismutspeise bis zur Pars cardiaca reichte — ein Verhalten, das sich vielleicht aus der Enge des Schlauches erklärt.

Fall 15. Johanna F., 52 Jahre alt, von privater Seite zugesandt (Pr. 2. Dezember 1905, Nr. 6).

Anamnese: Seit acht Wochen Appetitlosigkeit, Drücken bald nach dem Essen, kein Erbrechen. Obstipation. Abmagerung. Diffuse, undeutliche Resistenz unter dem Proc. xyph.

Der Fall, wegen Verdachtes auf Carc. ventr. zugesandt, ergab folgenden Durchleuchtungsbefund (Fig. 20):

Die Wismutingesta füllen einen im ganzen normal geformten Magen und sogleich auch die Pars descendens Duodeni. Lebhafte



Fig. 20. Fall 15. Witmutwasseraufschwemmung. Dorsoventrale Durchleuchtung im Stehen. Pathologische Antramperistaltik: In Bild 1 ist eine bis an den Sphincter antri herabgelangte peristaltische Welle eben im Begriffe, die P. pyl. (b) von dem Corpus (a) abzuschnüren; die Füllung des Duodenums (c) ist bei P durch den Pylorusring von der Füllung der P. pyl. abgetrennt. — In Bild 2 ist der Sphincter antri längst vollständig geschlossen; das Antrum, in Kontraktion begriffen, hat sich von Nußgröße (in Bild 1) auf Haselnußgröße verkleinert und sein Ausguß verschwindet bald darauf. — In Bild 3 ist der Ausguß verschwunden; aber der Sphincter antri und der Pylorus haben sich nicht (wie normal) zu einer schmalen ringförmigen Unterbrechung zwischen dem Ausguß von Magen und Duodenum vereinigt, sondern die Distanz zwischen beiden ist fast unverändert geblieben.

Antrumperistaltik, welche im ganzen in normaler Weise abläuft, von der Norm jedoch darin abweicht, daß mit der gänzlichen Entleerung des Antrums nicht — wie normal — eine vollständige Annäherung der Stelle des Sphincter antri an den Pylorus einhergeht, sondern zwischen beiden regelmäßig und ohne Ausnahme ein fast zwei Querfinger breiter Zwischenraum verbleibt.

Digitized by Google

Resumé: Eine starre Infiltration einer Wand, welche deren volle Kontraktion verhindert, könnte den hier vorliegenden Mangel einer Längskontraktion bei vollständiger zirkulärer Kontraktion und damit das geschilderte radiologische Verhalten des Antrums erklären.

Fall 16. Moriz O., 48 Jahre alt, 1. med. Klinik (Pr. 29. September 1905, Nr. 6).

Anamnese: Beginn vor einem Jahre mit Appetitlosigkeit, Erbrechen von Speisen und Schleim nach dem Essen. Bisweilen bestehen geringe Beimengungen hellroten Blutes. Seit vier Wochen Brennen und Kolikschmerzen.

Der Status ergibt Ascites (Tomayer'sches Symptom positiv). Die Sondierung ergibt 42 cm unterhalb der Zahn-



Fig. 21. Fall 16. Wismutwasseraufschwemmung. Dorsoventrale Durchleuchtung im Stehen. Auffallend kleiner Magen mit den Zeichen einer raumbeengenden Bildung in der P. pyl. und im cardialen Teile des Oesophagus. Mäßige circumskripte suprastenotische Erweiterung des Oesophagus.

reihe ein (überwindbares) Hindernis. Expression gelingt nicht, im Schlauch blutiger Schleim. Nach der Punktion wird in der Mittellinie unter dem Proc. xyph. eine undeutliche, anscheinend höckerige Resistenz getastet. Wegen Verdachtes auf Carcinoma oesophagi und ventriculi wurde Pat. durchleuchtet. Der Befund lautet (Fig. 21):

Die wismuthältigen Ingesten überwinden nur langsam und in immer dünnem Gerinnsel die Cardia, wobei sie den darüberliegenden Oesophagusabschnitt in der Länge von 1 dm füllen, ohne daß dieser dabei stärker dilatiert erscheint.

Nach Passage der Cardia füllen sie einen ungemein kleinen Magen, der in seinen Proportionen und in seiner Lage im ganzen von der Norm nicht abweicht; nur steht sein Fundus nicht in der

Digitized by Google

Zwerchfellkuppe, sondern so weit unter ihr, daß zwischen beiden ein an Größe etwa der Milz entsprechender Raum zu liegen kommt. Der Inhalt des Magens verringert sich im Verlaufe der Untersuchung bald durch Passage des Pylorus. Von der großen Curvatur ist nur der tiefste Punkt palpatorisch, unter dem Rippenbogen erreichbar und zeigt dabei normale Verschieblichkeit. Eine reguläre Peristaltik ist an der großen Curvatur nicht zu sehen.

Resumé: Die radiologische Untersuchung ergab also, daß der eine wie der andere klinische Verdacht sich als berechtigt erwiesen: daß sowohl an der Cardia wie am Pylorus (vgl. Fig.) radiologische Zeichen der Raumbeengung vorhanden sind; und die auffallende Kleinheit des Magens zusammengenommen mit diesen beiden

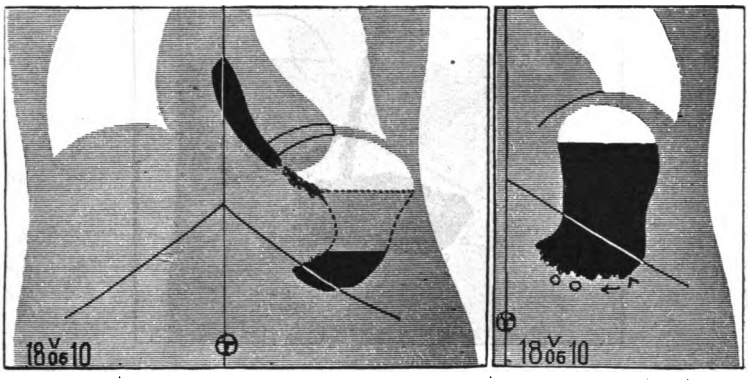

Fig. 22. Fig. 23.

Fig. 22. Fall 17. Wismutwasseraufschwemmung. Dorsoventrale Durchleuchtung im Stehen. Wismutfüllung im untersten Abschnitt des Oesophagus, an der kleinen Curvatur und im caudalen Teile eines auffallend kleinen Magens, der daselbst unscharfe Grenzen aufweist.

Fig. 23. Derselbe Fall. Rieder'sche Mahlzeit. Die größere Belastung mit der Wismutmilchspeise vermag eine normale Größe des Magens nicht hervorzurufen und zeigt noch deutlicher die Unfüllbarkeit der P. pyl. sowie die Unschärfe der Grenzen der Curv. maj. und das Aufhören der Peristaltik (Λ) etwa an ihrem tiefsten Punkt.

Lokalisationen läßt annehmen, daß mindestens die ganze kleine Curvatur von ihrem oesophagealen bis zu ihrem pylorischen Ende ergriffen ist.

Fall 17. Johann G., 43 Jahre alt, 1. med. Klinik (Pr. 18. Mai 1906, Nr. 10).

Amamnese: Seit drei Jahren besteht, besonders nach schwereren Speisen, Drücken im Magen, Aufstoßen. Seit zwei

Digitized by Google

Monaten bleiben festere Speisen stecken und passieren nur flüssige anstandslos den Oesophagus; Abmagerung.

Diagnose: Carc. cardiae.

Durchleuchtungsbefund (Fig. 22 u. 23): Flüssige und dünnbreiige Ingesten passieren einen im untersten Abschnitt ein wenig dilatierten Oesophagus, dann die Cardia mit geringfügigem Aufenthalte daselbst und füllen hierauf einen sehr kleinen, insbesondere in der pylorischen Hälfte stark verkleinerten, vertikal gestellten, nach links gegen die Thoraxwand dislozierten Magen, dessen tiefster Punkt drei Querfinger über dem Nabel liegt. Doch ist die Füllung des Magens nicht vollkommen, indem die Pars pylorica nicht oder nur zum Teile gefüllt zu sein scheint (vgl.

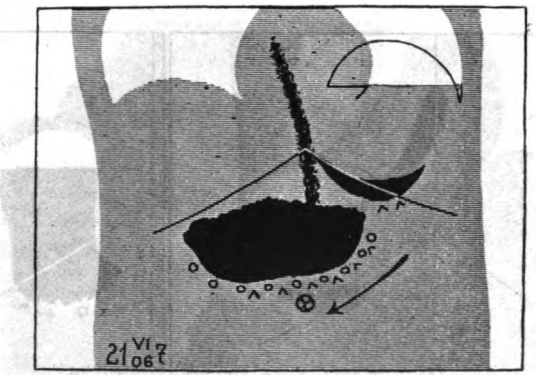

Fig. 24. Fall 18. Rieder'sche Mahlzeit. Dorsoventrale Durchleuchtung im Stehen. Bilokuläre Füllung, wobei die längs der kleinen Curvatur zufließenden Ingesten zunächst ein kleines oberes Säckchen und dann daran vorbeifließend einen einigermaßen quergedehnten, ziemlich geräumigen und im ganzen stark nach rechts verlagerten caudalen Teil füllen. Auch der unterste Oesophagusabschnitt scheint mit nach rechts verzogen zu sein. Beide Säckchen zeigen Peristaltik Λ), der untere bietet keine Abweichung von der normalen palpatorischen Inhaltsverschieblichkeit (O).

Fig. 23). Der Magen bleibt fast vollständig hinter dem Rippenbogen verborgen, weshalb die palpatorische Inhaltsverschieblichkeit nicht prüfbar ist. Beim Baucheinziehen freie Beweglichkeit gegen die vordere Bauchwand.

Resumé: Es bestehen hier somit neben dem klinisch diagnostizierten Carc. cardiae radiologisch auch noch die Anzeichen einer — offenbar mit diesem zusammenhängenden — raumbeengenden Bildung in der Pars pylorica.

Fall 18. Leopold W., 63 Jahre alt, Abteilung des Hofr. Prof. Oser an der Wiener Allg. Poliklinik (Pr. 21. Juni 1906, Nr. 7) (Fig. 24).

Digitized by Google

Anamnese: Seit drei Jahren Magendrücken, ziemlich unabhängig vom Essen. Seit sechs Monaten geringer Appetit, Fleischekel, krampfartige Schmerzen nach dem Essen; kaffeesatzartiges, bisweilen kopiöses Erbrechen, Abmagerung, Obstipation.

Von einem Probefrühstück wurde wegen der schweren Debilität und Kachexie des Patienten abgesehen und statt desselben zur Diagnostik des supponierten Carcinoma ventriculi der Patient durchleuchtet.

Der **Befund** lautet: Die Wismutingesten füllen zunächst ein knapp unter dem Rippenbogen gelegenes Säckchen und dann daran medial vorbeifließend ein zweites Säckchen, welches bei Einnahme der Rieder'schen Mahlzeit mit seinem tiefsten Punkte

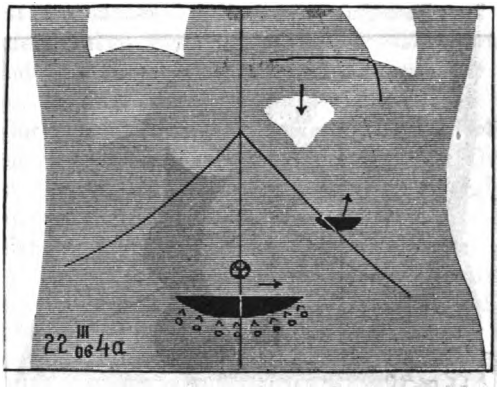

Fig. 25. Fall 19. Wismutwasseraufschwemmung. Dorsoventrale Durchleuchtung im Stehen. Nach unten und außen von der Gasblase der P. cardiaca erscheint zuerst eine kleine Menge der Aufschwemmung in einer halbmondförmig-säckchenartigen Konfiguration mit scharflinearem, caudalem Rande, und ohne daß dieser Teil der Aufschwemmung seinen Ort verläßt, füllt hierauf ihre übrige Menge einen bis 1 Querfinger unter den Nabel reichenden, ziemlich geräumigen caudalen Teil in gewöhnlicher Weise, ein Verhalten, das an sich schon die Bilocularität beweist. — Die Λ bedeuten die peristaltisch bewegten Stellen, die langen Pfeile die Richtung der Peristaltik, die Kreise O die leichte palpatorische Inhaltsverschiedlichkeit. Die kurzen Pfeile bezeichnen die hier zum Teile von der Norm abweichenden Bewegungsrichtungen der einzelnen Magenabschnitte bei der Inspiration, u. zw. wird die P. cardiaca mit dem Zwerchfell gesenkt, die P. media mit dem Rippenbogen gehoben (Verwachsung?) und der caudale Teil, statt gesenkt zu werden, nach links bewegt, anscheinend von der am Rippenbogen fixierten P. media mitgezogen.

einen Querfinger oberhalb des Nabels liegt und auffallend weit sich nach rechts hin erstreckt. Beide Säckchen lassen an ihrer Peristaltik, das untere auch an seiner palpatorischen Inhaltsverschieblichkeit nichts erkennen, was auf eine grob-anatomische Wandveränderung schließen ließe. Dafür spricht auch die Dehnung des Magens bei Einnahme der Rieder'schen Mahlzeit, die

Digitized by Google

gegenüber Wismutaufschwemmung — gemessen am Stande des tiefsten Punktes — einen Querfinger beträgt.

Resumé: Sanduhrmagen infolge eines schrumpfenden, der Anamnese nach offenbar carcinomatösen Prozesses, der wahrscheinlich an der kleinen Curvatur liegt. (Verwachsung mit der Leber?)

Fall 19. Ignaz S., 62 Jahre alt, 1. med. Klinik (Pr. 22. März 1906, Nr. 4).

Anamnese: Pat. verspürte im November 1905 beim Heben einer schweren Last plötzlich einen dumpfen Schmerz im linken Hypochondrium, der seit damals fortbesteht und sich besonders bei Bewegungen fühlbar macht, ohne sich nach dem Essen sonderlich zu steigern. Niemals Erbrechen, starke Ab-

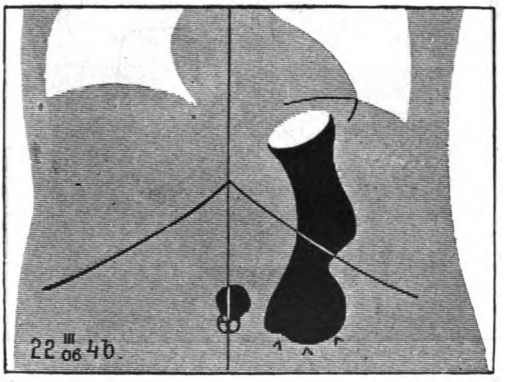

Fig. 26. Derselbe Fall. Rieder'sche Mahlzeit. Bestätigung des durch Fig. 25 gewonnenen Eindruckes einer Sanduhrform des Magens mit am Rippenbogen gelegener und fixierter Einziehung. Das Antrum befindet sich im Moment der Zeichnung in schon ziemlich weit vorgeschrittener allgemeiner Kontraktion

magerung. Unterhalb des linken Rippenbogens eine diffuse Resistenz.

Probefrühstück: Keine freie Salzsäure, keine Milchsäure; Ges.-Ac. 6.

Wegen Verdachtes auf Carcinoma ventriculi durchleuchtet, ergab der Fall folgenden Befund (Fig. 25 u. 26): Die Wismutingesten füllen einen längsgestellten, mäßig längsgedehnten Magen (tiefster Punkt einen Querfinger unter dem Nabel) vollständig aus. Derselbe zeigt Sanduhrform, indem im Bereiche seiner Pars media, nahe der Pars pylorica, eine mäßig enge, höchstens für zwei Querfinger durchgängige Stelle sich findet. Dieselbe liegt im Stehen hart unter dem Rippenbogen, knapp innerhalb der Mammillarlinie, und ist, da sie sich bei der Inspiration nicht mit dem

Digitized by Google

Zwerchfell senkt, sondern mit dem Rippenbogen hebt, als mit diesem verwachsen anzusehen. Der übrige Magen bietet keine Anzeichen einer raumbeengenden Bildung, und der Palpation und Peristaltik nach keine grob-anatomische Wandveränderung.

Resumé: An sich wäre die Sanduhrform, insbesondere mit Rücksicht auf ihre Topik, sowohl mit der Annahme eines Carcinoms oder Ulcus vereinbar, als auch mit der Annahme einer Rippenfraktur (eventuell mit Verletzung der Magenserosa und folgender Perichondritis, respektive Perigastritis) erklärlich. Für letztere fehlt der entsprechende radiologische Befund.

* * *

Als Pat. im Jänner 1907 wieder aufgenommen wurde, fand sich unter dem linken Rippenbogen ein großer, harter Tumor.

Es sind uns in letzter Zeit Verengerungen zur Sanduhrform vorgekommen, bedingt durch spitzwinkelige Einziehungen der großen Curvatur [21]), zum Teil begleitet von klinischen Stenosenerscheinungen, bei denen die Wiederholung der Durchleuchtung nach einigen Tagen beide, Einziehung wie Sanduhrform, nicht mehr konstatieren ließ. Diese Befunde sind wohl nur in dem Sinne zu deuten, daß es sich hier — im Gegensatz zu den gewöhnlichen Sanduhrmägen auf anatomischer Grundlage (Ulcusnarben oder Carcinom) — um funktionelle Verengerungen zur Sanduhrform (Pseudosanduhrmagen) handelt, hervorgerufen durch eines Spasmus der Muskulatur an der betreffenden Stelle. Zuerst hat Holzknecht im Vereine mit Doz. Schur einen dieser Fälle beobachtet; ein anderer wurde von Dr. Salomon in der Sitzung der Gesellschaft für innere Medizin und Kinderheilkunde in Wien vom 7. März 1907 vorgestellt.

Wiederholte Durchleuchtung wird Diagnose und Differentialdiagnose in solchen Fällen klarstellen, wie denn auch die Diagnose „nicht palpabler Tumoren" niemals auf Grund einer einzigen Durchleuchtung gestellt werden darf. (Vgl. hiezu die Kongruenz der Durchleuchtungsbilder an verschiedenen Tagen in Fall 3, 7, 11.)

Fall 20. Josef St., 61 Jahre alt, Abteilung des Hofrates Prof. Oser an der Wr. Allgem. Poliklinik, dann 4. med. Abt. des Allgem. Krankenhauses (Prof. Kovács) (Pr. 9. Oktober 1905, Nr. 8).

Anamnese: Seit Sommer 1903 Magendrücken nach dem Essen. Seit Juni 1904 Schmerzen nach dem Essen, Erbrechen in Zeiträumen von 2—3 Tagen. Am 11. Juni 1904 Gastro-

[21]) Im Gegensatz hiezu stehen die bogenförmigen Einstülpungen durch gasgefüllte Colonabschnitte oder sonstige extraventrikuläre raumbeengende Bildungen.

Digitized by Google

enterostomie, wobei ein Carcinoma pylori entdeckt wird. Seit September 1905 Anwachsen des Bauches, Völlegefühl, Spannung. Fluktuation der abhängigen Partien des Abdomens, Ascites (Peritonitis carcinomatosa?), keine Resistenz palpabel.

Wegen Verdachtes auf Insuffizienz der Gastroenterostomie durchleuchtet, ergab der Fall folgenden Befund: Die Pars cardiaca ist, kenntlich an ihrer Gasblase, an normaler Stelle in der Zwerchfellkuppe gelegen. Die Wismutmahlzeit füllt die Pars media, die nach Gestalt und Lage einem normalen Magen ohne jede Spur von Dehnung entspricht (tiefster Punkt der großen Curvatur vier Querfinger oberhalb des Nabels, Querbreite des Magens kaum drei Finger). Der Mageninhalt fließt jedoch durch die Gastroenterostomieöffnung nicht unverweilt ab, sondern bleibt während der ganzen Dauer der Beobachtung im Magen.

An der großen Curvatur ist nirgends, auch auf Anregung durch Massage, Peristaltik oder Antrumperistaltik zu sehen, so daß sich nicht ermitteln läßt, ob der rechts von der Wirbelsäule gelegene Magenabschnitt noch zur Pars media gehört oder die Pars pylorica ist, also ob die Pars pylorica ein Hindernis ihrer Füllung enthält.

Die kleine, im Epigastrium palpable Strecke der Curvatura major zeigt sich trotz der Bauchdeckenspannung palpatorisch weich und beweglich.

Obduktionsbefund: Scirrhöses Carcinom des Pylorus mit hochgradiger Stenose desselben. Sekundäre Carcinomatose des Peritoneums mit Schrumpfung des Netzes und Mesenteriums. Chronische Peritonitis mit Verwachsung der Dünndarmschlingen untereinander, namentlich im unteren Ileum und dadurch bedingter Stenose des letzteren.

Fall 21. Magdalena B., 52 Jahre alt, 1. med. Klinik (Pr. 31. Oktober 1905, Nr. 9).

Anamnese: 1888, 1892 und 1903 Hämatemesis; seit einem Monate unabhängig vom Essen bohrende Schmerzen, kopiöses Erbrechen, auch früh, nüchtern.

Status ergibt Magenperistaltik mit Steifung, wobei eine Stelle dicht unter dem Rippenbogen in der rechten Parasternallinie zeitweise deutlich härter wird; dabei wird (Dr. Wechsberg) das antiperistaltische Fortschreiten von Wellen (d. h. von rechts nach links) beobachtet. Ein Tumor ist nicht palpabel.

Probefrühstück: Starke Rückstände, freie HCl 0·9 pM., Gesamtacidität 56, Schlechte Stärkeverdauung.

Wegen Verdachtes auf Carcinoma pyl. durchleuchtet, ergab der Fall folgenden Befund: Die Wismutmahlzeit füllt einen längsgestellten, erheblich längsgedehnten Magen (tiefster Punkt handbreit unter dem Nabel). Die große Curvatur ist der beständige

Digitized by Google

Sitz tiefer, lebhafter, einander rasch folgender, peristaltischer Wellen (oft 2—3 zugleich), welche zumeist nicht in normaler Richtung, sondern antiperistaltisch verlaufen (einmal konnten wir eine normal gerichtete peristaltische Welle an einem Punkte stehen bleiben und hierauf antiperistaltisch zurücklaufen sehen). Die palpatorische Inhaltsbeweglichkeit sowie die überall nachweisbare Peristaltik lassen radiologisch keine grob-anatomische Wandveränderung durch narbige Schrumpfung oder carcinomatöse Infiltration annehmen.

In rechter Seitenlage füllt sich auch ein dem Pylorus nahegelegener Teil unter Verschiebung nach rechts und oben bis unter den Rippenbogen, doch ist es nicht sicher, ob die Füllung den an den Pylorus unmittelbar anschließenden Teil des Antrum erreicht hat.

Die klinische Diagnose Pylorusstenose durch Ulcusnarbe wurde durch die Operation (Gastroenterostomia retrocolica) bestätigt, wobei an Stelle der Pars pylorica ein mit dem Pankreas verwachsener kallöser Tumor gefunden wurde.

Fall 22. Eduard Sch., 57 Jahre alt, von privater Seite zugewiesen (Pr. 13. Oktober 1905, Nr. 5).

Anamnese: 1877 Krämpfe nach dem Essen, Hämatemesis, auf Milchkur Besserung. Seitdem zeitweise, besonders bei Diätfehlern, Schmerzen. Seit zwei Jahren zirka zwei Stunden nach dem Essen Übelkeiten, zeitweise Steifungsgefühl des Magens, gußweises, kopiöses, bisweilen schokoladebraunes Erbrechen. Abmagerung, starkes Durstgefühl.

Der Status ergibt ein blaßes, etwas kachektisches, stark abgemagertes Individuum. Deutliches Magenplätschern bis fast zur Symphyse, in der Gallenblasengegend Druckschmerzhaftigkeit.

Der Durchleuchtungsbefund lautet: Wismutmilchspeise füllt einen längsgestellten, mit seinem tiefsten Punkte handbreit unter dem Nabel liegenden Magen. Auch die Pars pyl. füllt sich vollständig und zeigt ihre typische (Antrum-)Peristaltik in wohlausgebildeter Weise. Beim Baucheinziehen werden die unteren Magenpartien wie auch die Pars pylorica um zwei Querfinger gehoben.

In der Pars pyl. findet sich somit weder eine raumbeengende Bildung, noch scheint ihre Wand — der regulären Antrumperistaltik nach zu schließen — Sitz einer grob-anatomischen (infiltrierenden) Wandveränderung zu sein. Mit Sicherheit kann ein — wenig ausgedehnter — infiltrierender Prozeß am Pylorus selbst nicht ausgeschlossen werden, er wird vielmehr durch das klinische Bild sehr wahrscheinlich gemacht.

Epikrise zu Fall Nr. 20, 21, 22: Wir haben diese drei Fälle unserer Kasuistik beigefügt, und diese zeigen in

Digitized by Google

eindringlicher Weise sowohl die Grenzen der Methode, als auch die Art, wie sie uns im Einzelfalle nicht erst aus der Autopsia in vivo oder in cadavere zum Bewußtsein kommen, sondern bei richtiger Deutung der gegebenen radiologischen Merkmale und Heranziehung aller Kenntnisse über die normalen Durchleuchtungsbilder schon während der Untersuchung bemerkt und in der Zusammenfassung ihres Resultates berücksichtigt werden können. Im Falle 20 schien zwar der Ausguß des Magens am pylorischen Ende nicht ganz vollständig zu sein; aber da weder Peristaltik noch Antrumperistaltik zu sehen war, so konnte nicht ermittelt werden, ob dieser letzte Teil des Ausgusses dem Antrum oder einem präantralen Anteil des Magens angehört und somit ebenso wenig, ob nicht das Antrum Sitz einer raumbeengenden Bildung ist, trotzdem die Anamnese bereits die Tatsache enthält, daß vor einem Jahre bei der Gastroenterostomie ein Carcinom des Pylorus gefunden wurde.

Im Falle 21 lag ein hochgradig ptotischer Magen vor, dessen Füllung mit den nötigen großen Mengen von Ingesten (welche sonst häufig versagt) durchaus gelang. Im Stehen erschien die Pars pylorica, wie bei dieser Magenform gewöhnlich, zwar sichtlich ungefüllt; jedoch bei der Untersuchung in Rückenlage nach vorhergegangener rechter Seitenlage hatten die Ingesten die weiter pyloruswärts gelegenen Abschnitte ausgefüllt und hätten ihrer Form nach die Annahme gerechtfertigt, daß die Pars pylorica nun gefüllt sei. Allein die sonst lebhafte Peristaltik nahm nie die typische Form der Antrumperistaltik an, so daß auch die am weitesten pyloruswärts vorgedrungenen Inhaltsmassen doch nicht im Antrum gelegen sein mochten; es waren daher zwei Möglichkeiten vorhanden: entweder hatte auch die rechte Seitenlage nicht ausgereicht, um die Füllung bis zu dem hochgelegenen Pylorus gelangen zu lassen — und dann konnte eben wegen der Unfüllbarkeit der Pars pylorica über sie nichts ausgesagt werden — oder aber die Füllung hatte alle füllbaren Räume eingenommen, konnte aber in das Antrum nicht eindringen, weil dieses Sitz einer raumbeengenden Bildung ist. Diese Zweifel wurden im Befund ausgedrückt; die Operation entschied für die letztere Möglichkeit.

Im Falle 22 endlich war eine vollständige radiologische Untersuchung möglich; sie ergab, abgesehen von einer ptotischen Magenform, ein völlig normales Verhaltes; dem steht aber gegenüber, daß das klinische Verhalten des Falles fast mit Sicherheit für ein Carcinoma pylori auf Basis eines alten Ulcus spricht.

* * *

Digitized by Google

Die folgende Zusammenstellung möge die Verwertung der in der ersten Arbeit entwickelten Symptomatologie der raumbeengenden Bildungen zur Diagnose der nicht palpablen Tumoren zeigen, wobei hinzugefügt sei, daß im Laufe der hier niedergelegten Untersuchungen zwar auch eine größere Anzahl palpabler Tumoren untersucht wurde, ohne daß sich jedoch neue im wesentlichen über die erste Arbeit hinausgehende Gesichtspunkte ergeben hätten.

In der ersten Arbeit hatten wir festgestellt, daß die teilweise Unfüllbarkeit größerer Magenteile oder zirkumskripter Stellen des Magenlumens, wenn sie trotz einer Reihe hiebei zu beachtender Momente und einer Anzahl hiezu ausgearbeiteter nachhelfender Methoden (besonders der pyloruswärts gerichteten Effleurage) bestehen bleibt, mit größter Wahrscheinlichkeit auf einer raumbeengenden Veränderung — sei es einer Schrumpfung, sei es einer das Lumen füllenden Intumeszierung — beruht, und daher für die Diagnose derselben verwertbar ist (vgl. Fall 1—11 der vorliegenden Arbeit). Weiters konnten wir ermitteln, daß sich andererseits bei einer von vornherein kompletten Füllung oder in einem sich von vornherein vollständig füllenden Teil durch abflachenden Druck auf die Füllmasse eine partielle für (knollige) Intumeszenz charakteristische Entleerung einzelner Abschnitte erzeugen läßt (vgl. Fall 9). Wiederholt hat sich ferner eine nicht eigentlich intumeszierende, sondern bloß dünn-infiltrierende (grobanatomische) Veränderung der Wand durch abnorme Konturenführung der Wismutfüllung ausgedrückt (vgl. Fall 9. Sanduhrform im Fall 18 und 19). Endlich konnte vielfach aus der Grenzlinienführung zwischen einem füllbaren und einem — trotz aller sonst zum Ziele führenden Mittel — unfüllbaren Magenabschnitt mit ihren eigentümlichen Formationen (zentrale und periphere Fortsätze, „Hörner") der Sitz und die Ausdehnung des die Unfüllbarkeit bewirkenden Tumors erkannt werden (vgl. Fall 1—9). Die Kontinuität der Füllung des Magens und des Duodenums, die ja normalerweise durch den Muskelring des Pylorus eine Unterbrechung erleidet, findet sich radiologisch als Zeichen der Erweiterung des Pyloruslumens, in unseren Fällen wohl durchwegs ulceröser Natur (vgl. Fall 12). Weiters ergaben sich diagnostisch verwertbare Beziehungen zwischen klinischem und radiologischem Befund; dieselben sind ebenso aufklärend, wenn die Stelle eines Palpationsbefundes räumlich von der Projektion des Magens vollkommen getrennt ist (Differentialdiagnose zwischen extra-

Digitized by Google

und intraventrikulärem Tumor), als auch dann, wenn zwischen beiden eine charakteristische räumliche Beziehung besteht, indem sie entweder aneinander grenzen, oder sich teilweise oder vollkommen decken (vgl. Fall 4, 11). Ebenso begreift sich die gleiche Verwertbarkeit der Beziehungen zwischen Druckempfindlichkeit und Durchleuchtungsbefund (vgl. Fall 3, 10, 11). Ein Ergebnis von übrigens auch psychologischem Interesse ist die Tatsache, daß eine Stelle des Abdomens, die radiologisch durch eine der eben geschilderten Abweichungen von der Norm eines Tumors verdächtig geworden ist, der nun mit vermehrter Aufmerksamkeit in einem beschränkteren Gebiete palpierenden Hand Tastbefunde ergeben kann, die der allgemeinen Palpation des Abdomens entgangen sind.

Ein weiteres Ergebnis von einer, wie Kraus mit Recht sofort erkannt hat, recht hohen, wenn auch die bisherigen nicht erreichenden Bedeutung ist die Verwertung der Abweichungen, welche die Peristaltik im allgemeinen durch ihr Fehlen (vgl. Fall 5, 6) oder ihre Ungleichmäßigkeit an verschiedenen, sonst typisch daran beteiligten Stellen (vgl. Fall 8) insbesondere aber im Antrum, ergeben hat (vgl. Fall 13, 14, 15). Von besonderer Verwertbarkeit ist speziell die von dem einen von uns eingehender gewürdigte Antiperistaltik [22]) (vgl. Fall 11, 21), die sich anscheinend als ein verläßliches Symptom der Pylorusstenose erweist, das, wenn auch leider nicht sehr häufig, doch deshalb an Bedeutung gewinnt, weil die Erkennung der Stenose durchaus nicht an so hohe Grade von Peristaltik gebunden ist, daß dieselbe klinisch sichtbar werden müßte. Auch scheint es uns jetzt, daß hier die wiederholten Untersuchungen eines Falles häufiger Antiperistaltik ergeben würden; denn die meisten unserer Fälle haben dieses Phänomen nicht bei jeder Untersuchung gezeigt.

Große diagnostische Sicherheit bietet die Verwertung der anfangs von uns weniger beachteten Lageveränderung (Hebung) des Magens beim Einziehen des Abdomens für das Fehlen von Verwachsungen mit unverschieblichen Teilen der Umgebung, speziell der vorderen Bauchwand.

*

Nach den geschilderten Fällen ist es kaum nötig, darauf hinzuweisen, daß sich die auf die Methode gesetzten Erwartungen in erfreulichstem Maße erfüllt haben, und daß dieselbe die Beachtung, die ihr seit ihrem Bekanntwerden geschenkt

[22]) Jonas: Über Antiperistaltik des Magens. Deutsche Med. Wochenschr. Nr. 23, 1906.

Digitized by Google

wurde, vollkommen verdient. Daß freilich auch diesen wesentlichen Fortschritten Grenzen gezogen sind, erhellt aus den letzten hier mitgeteilten Fällen, in denen bei ernsten klinischen Verdachtsmomenten radiologisch keine sicheren Abweichungen von der Norm gefunden werden konnten.

Wir können diesen Teil nicht schließen, ohne auf ein ernstliches Bedenken hinzuweisen, das sich bei der Lektüre der jüngsten Literatur dieses Gegenstandes aufdrängt. Eine Reihe von deutschen und insbesondere amerikanischen Arbeiten, die hier ungenannt bleiben mögen, haben die ursprüngliche Rieder'sche Untersuchungsart in ihrer ganzen Einfachheit (Wismutmahlzeit und photographische Aufnahme im Stehen) nicht bloß wie Rieder für die Ermittlung der Grundform und -Lage des Magens verwendet, sondern im Gegensatz zu Riederś weiser Beschränkung geglaubt, Abweichungen des Plattenbildes vom gewöhnlichen auch für feinere und atypische Formveränderungen (Tumoren, Schrumpfung etc.) verwerten zu können. Besonders von den relativ gröbsten dieser Veränderungen, den übrigens ziemlich häufigen carcinomatösen Sanduhrmägen, ist oft behauptet und in Negativen angeblich bewiesen worden, daß durch Anwendung des Rieder'schen Vorgehens ihr diagnostischer Nachweis geführt werden kann. Dem ist nun nicht so. Bei dieser Technik können nämlich durch die Verschiedenheiten des intraabdominalen und intraventrikulären Druckes bei verschiedenen Individuen und an verschiedenen Stellen bei demselben Individuum, ferner durch einzelne gefüllte oder geblähte Darmschlingen, durch normalen oder retinierten Mageninhalt Ausgußformen zustande kommen, welche denen bei groben pathologischen Prozessen vollkommen gleichen. Bei der Häufigkeit, mit der sie Abweichungen vom normalen Bild hervorbringen, müßten sie zahlreiche Fehldiagnosen mit sich bringen und dadurch — und darum haben wir dieses Thema berührt — die radiologische Diagnostik der Magenveränderungen in Mißkredit bringen. Die tunlichste und tatsächlich weitestgehende Vermeidung solcher Verwechslungen bietet nun die hier verwendete, mehrfach geschilderte als Darstellungsform die Durchleuchtung benützende Methode, die also schon der Sicherheit wegen verwendet werden muß, ganz abgesehen von dem ungeheueren symptomatischen Detailreichtum, den sie durch Benützung aller spontanen und

Digitized by Google

passiven Bewegungsmöglichkeiten des Magens und seines Inhaltes bringt.

Wenn endlich Rieder selbst in einer Demonstration (einem Referate nach) unserer Methode mit der der seinen angefügten Bemerkung gedenkt, man könne manchmal auch mit der Durchleuchtung sein Auslangen finden, so erhellt wohl aus dem eben Gesagten sowie aus den früher niedergelegten Ergebnissen der Methode die Unhaltbarkeit dieser seinerzeitigen Anschauung.

Digitized by Google

III.

Die Differentialdiagnose zwischen extra- und intraventrikulären Tumoren. Verziehung und Verdrängung des Magens.

Im Verlaufe unserer auf Ausbildung einer radiologischen Diagnostik der Magentumoren gerichteten Untersuchungen wurden wir immer wieder auf die im Titel dieser Arbeit enthaltene Frage hingewiesen: bald dadurch, daß es oft leichter war, zu erkennen, welche Veränderung seiner Form das Magenlumen erfahren hat, als zu ermitteln, ob die Ursache derselben in der Magenwand gelegen ist oder nicht; bald durch überraschende Ergebnisse, welche auf den ersten Blick zeigten, daß ein dem klinischen Bilde nach dem Magen zugehöriger Tumor so weit von dem (z. B. kleinen und hochgelegenen) Magen entfernt war, daß von einer Zusammengehörigkeit beider keine Rede sein konnte, bald wieder durch Fälle, welche uns von seite der Klinik eben mit der in Rede stehenden Fragestellung zugewiesen wurden (vgl. Fall 13, 14, 15).

Daß diese Frage viel häufiger berechtigt ist, als sie gestellt wird, zeigt nicht nur die große Zahl der oben angedeuteten Überraschungen (vgl. Fall 16 und 17), es erhellt dies noch mehr aus der Überlegung, daß die ungemein variable Form und Lage des Magens uns dieses Organ gelegentlich an allen Stellen des linken oberen und unteren Bauchquadranten finden läßt, ja in einem beträchtlichen Anteile oft sogar in der rechten Bauchhälfte. Aus früheren Arbeiten ist ja bekannt, daß insbesondere die verschiedenen Grade von Längsdehnung mit ihrem gleichmäßigen Übergang zu den ausgesprochenen schweren Ptosen es sind, welche den dabei oft schlauchförmig engen, einem langen Darmabschnitt gleichenden Magen in allen Höhen des Abdomens auffinden lassen. Mit Rücksicht darauf kann es nicht wundernehmen,

Digitized by Google

daß wir es bei einem etwa in Nabelhöhe gelegenen Tumor klinisch völlig unentschieden lassen müssen, ob wir den sichtbar gemachten Magen in derselben Höhe oder oberhalb oder unterhalb des Tumors auffinden werden. Denn wenn auch sein tiefster Punkt in einer großen Zahl der Fälle etwas über dem Nabel gefunden wird, so sind die beschwerdelosen, kleinen Mägen, welche nur wenig unter dem Rippenbogen hervorkommen, besonders aber die unter dem Nabel vorgefundenen Mägen sehr häufig, und die klinischen Mittel, die über diese Frage Aufschluß zu geben berufen sind, haben sich gerade unter der nun möglichen exakten Kontrolle als recht unzulänglich erwiesen, und zwar nicht nur bezüglich der genauen linearen Grenzbestimmung, welche ihnen ja auch nicht zugemutet werden konnte.

Nun scheint nichts leichter zu sein, als unter gleichzeitiger Anwendung der Palpation und der Füllung des Magens mit sichtbaren Ingesten eine Zusammengehörigkeit zwischen Tumor und Magen festzustellen oder auszuschließen, wie dies auch für einen großen Teil der Fälle zutrifft (Gruppe 1). Nichtsdestoweniger gibt es aber doch auch Gruppen von Fällen, welche diesbezüglich Schwierigkeiten bereiten. Man braucht ja nur zu bedenken, daß das Schirmbild alle hintereinander liegenden Gebilde, die auf ihm sichtbar werden, auf die Körperoberfläche projiziert und daß auch die Palpation nur die oberflächlichen Grenzen eines Tumors (gewissermaßen gleichfalls auf die Körperoberfläche projiziert) feststellt. So kann ganz wohl der palpable Tumor in das Füllungsbild des Magens fallen, ohne daß deswegen der Tumor dem Magen angehören muß, so daß hier noch weitere Differenzierungen nötig sind (Gruppe 2). Ferner kann das Organ durch extraventrikuläre Bildungen verdrängt (Gruppe 3), verzogen (Gruppe 4) oder in einzelnen Abschnitten deformiert werden (Gruppe 5). In den einzelnen Fällen der letzteren Gruppe wurde nun versucht, durch entsprechende Manipulationen die Isolierung der beiden in Frage stehenden Gebilde, Magen und Tumor, durchzuführen. Auf dieselben soll nach der Ausführung der einzelnen Fälle eingegangen werden.

Gruppe I.

Tumor und Magen erweisen sich als vollkommen fern voneinander gelegen: es fehlen alle räumlichen Beziehungen zwischen beiden.

Fall 1. Ernestine F., 75 Jahre alt (I. med. Klinik) Prot. 16. Okt. 1905, Nr. 7).

Digitized by Google

Anamnese: Seit der Jugend zeitweise typische Gallensteinanfälle, im Sommer 1905 wieder ein heftiger Krampfanfall, seit acht Tagen bemerkt Pat. eine kleine Geschwulst in der Lebergegend.

Fragestellung: Ist der palpable Tumor der Gallenblasengegend mit dem Magen verwachsen, gehört er dem Magen an?

Radiologischer Befund (Fig. 1): Die Wismutingesten füllen einen mäßig längsgedehnten Magen, dessen tiefster Punkt im Stehen in Nabelhöhe liegt, in allen seinen Anteilen ohne Anzeichen einer raumbeengenden Bildung. Die ausgiebige Peristaltik der Pars media (und des Antrum pylori) und ebenso die prompte palpatorische Verschieblichkeit des Inhaltes spricht dafür,

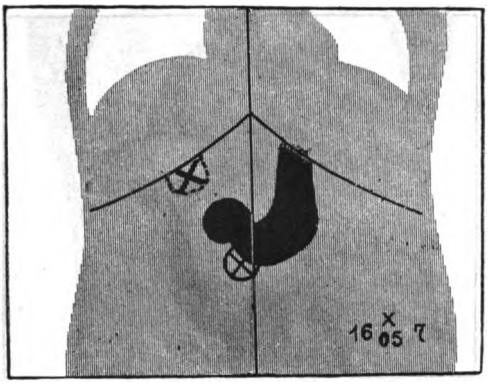

Fig. 1. Fall 1. Rieder'sche Mahlzeit. Dorsoventrale Durchleuchtung im Stehen. Tumor in der Gallenblasengegend und außerhalb des kleinen, schlauchförmigen, vertikal stehenden Magens.

daß die Magenwand frei ist von einer grobanatomischen Wandveränderung (Infiltration).

Der Tumor ist außerhalb des sichtbar gemachten Magens palpabel, zwischen beiden besteht ein fingerbreiter Zwischenraum; somit erweist sich der Tumor als extraventrikulär gelegen.

Fall 2. Marie J., 60 Jahre alt (Abteilung des Hofr. Prof. Oser an der Wiener allgem. Poliklinik) (Prot. 9. Februar 1906, Nr. 9).

Anamnese: Seit vier Jahren Drücken im Magen, unabhängig vom Essen, besonders bei Nacht, nach rechts ausstrahlend, fast kontinuierlich, zeitweise gesteigert. Seit drei Wochen bemerkt sie eine Geschwulst in der Lebergegend.

Digitized by Google

Status: Im rechten Epigastrium ungefähr in Nabelhöhe ein daumendicker, walzenförmiger, daselbst wenig druckempfindlicher Tumor, respiratorisch beweglich, auf der Höhe des Inspiriums nicht zurückzuhalten.

Probefrühstück ergibt Fehlen freier Salzsäure, keine Milchsäure, keine langen Bazillen.

Fragestellung: Handelt es sich um einen Tumor der Gallenblase oder um ein mit der Leber verwachsenes Carcinoma ventriculi?

Radiologischer Befund (Fig. 2): Die Wismutingesten füllen einen längsgestellten, mäßig längsgedehnten, auffallend wenig quergedehnten Magen, dessen große Kurvatur einige Querfinger unter dem Nabel steht und dessen Inhalt sich leicht ins Duodenum exprimieren läßt.

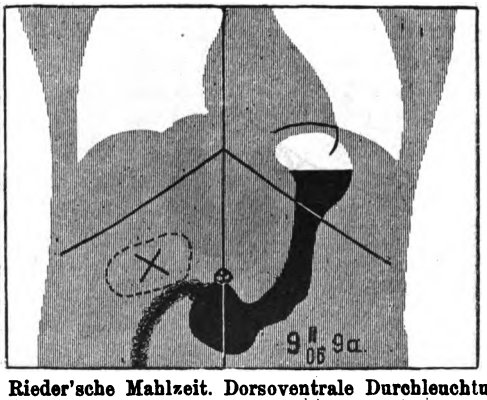

Fig. 2. Fall 2. Rieder'sche Mahlzeit. Dorsoventrale Durchleuchtung im Stehen. Der Ring mit Kreuz bezeichnet die Stelle des palpablen Tumors. Nach Füllung des Magens und des Duodenums ergibt sich die Lagebeziehung beider.

Der unter dem rechten Rippenbogen palpable Tumor hält sich in einer solchen Entfernung von der Pars pyl., daß zwischen beiden auch noch die Pars descendens duodeni bei der Expression sichtbar wird, so daß der Tumor wohl sicher als extraventrikulär gelegen angesehen werden darf.

Das rechte Zwerchfell zeigt nahe der Vorhofkontur des Herzens eine kleine, sich inspiratorisch vertiefende Einziehung.

Fall 3. Alexander S., 38 Jahre alt (I. med. Klinik, Prof. v. Noorden) (Prot. 31. Okt. 1906, Nr. 6).

Der Status ergibt einen rechts unterhalb der Nabelhorizontalen palpablen, etwas ballottierenden Tumor, der respiratorisch verschieblich ist (Niere?)

Das Probefrühstück ergibt geringe Subacidität.

Digitized by Google

Fragestellung: Läßt sich ein Zusammenhang des Tumors mit dem Magen konstatieren?

Radiologischer Befund (Fig. 3): Bei der Füllung des Magens mit Wismutingesten, wobei sich derselbe als im geringen Maße längsgedehnt zeigt (tiefster Punkt zwei Querfinger über dem Nabel) erweist sich der Tumor als außerhalb des Magens gelegen; da der Magen beim Baucheinziehen in die Höhe gezogen, sich von dem Tumor um fast Handbreite abhebt, sind auch Verwachsungen des Magens mit dem Tumor auszuschließen.

Fall 4. Ludmilla H., 65 Jahre alt (I. med. Klinik, Prot. 19. April 1906, Nr. 11).

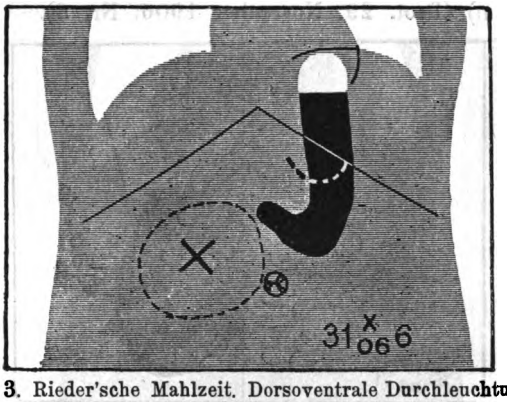

Fig. 3. Fall 3. Rieder'sche Mahlzeit. Dorsoventrale Durchleuchtung im Stehen. Lagebeziehung zwischen Tumor (Kreis mit Kreuz, rechte Niere?) und Magen (ausgezogene Figur). Die gestrichelte Linie bezeichnet die Lage des caudalen Poles beim Baucheinziehen (wobei der Tumor vollends fern vom Magen zu liegen kommt).

Anamnese: Seit drei Monaten bestehen zeitweise heftige Schmerzen in der Magengegend, in das rechte Epigastrium ausstrahlend, unabhängig vom Essen, besonders nachts; kein Icterus. Abmagerung um zirka 10 kg.

Der Status ergibt im rechten Epigastrium einen oberhalb der Nabelhorizontalen palpablen, mit der Leber zusammenhängenden, druckempfindlichen, glatten Tumor; das Probefrühstück ergibt Fehlen freier Salzsäure, Fehlen von Pepsin.

Fragestellung: Besteht ein Tumor des Magens? In welchem Verhältnisse steht der palpable Tumor zum Magen?

Radiologischer Befund (Fig. 4): Die sichtbaren Ingesten füllen einen längsgestellten, kaum längsgedehnten Magen,

Digitized by Google

dessen tiefster Punkt einige Querfinger unter dem Nabel liegt, ohne Anhaltspunkte für eine raumbeengende Bildung oder für eine grobanatomische Veränderung der Wand. Die Verschieblichkeit des Magens beim Baucheinziehen läßt auch eine Verwachsung mit der vorderen Bauchwand ausschließen. Der ganze Magen ist mit seinen distalen Partien etwas nach links verschoben.

Zwischen dem palpablen Tumor und der Pars pyl. besteht ein Intervall von mehreren Querfingern, so daß angenommen werden muß, daß der Tumor mit dem Magen keinerlei räumliche Beziehung hat (hiezu s. u.).

Fall 5. Josef E., 54 Jahre alt (I. med. Klinik, Prof. v. Noorden) (Prot. 29. November 1906, Nr. 6).

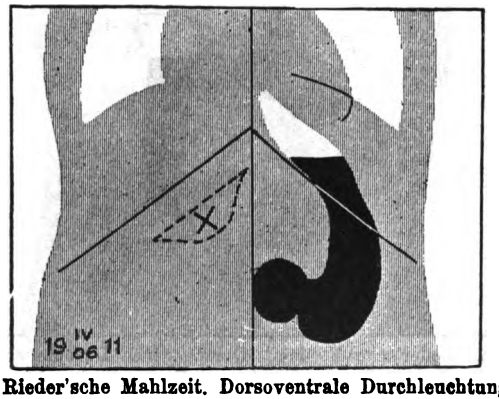

Fig. 4. Fall 4. Rieder'sche Mahlzeit. Dorsoventrale Durchleuchtung im Stehen. Der Tumor (mit Kreuz bezeichnete Stelle) erweist sich als extraventrikulär gelegen.

Anamnese: Seit sechs Wochen bestehen bei dem stark abgemagerten Pat. Icterus und heftige Diarrhoeen.

Der Status ergibt vier Querfinger unter dem rechten Rippenbogen in der Mammillarlinie eine halbeigroße Vorwölbung der Haut, unter der man einen ringförmigen Wall (von Muskeln?) tastet. Der unteren Zirkumferenz des Ringes sitzt ein haselnußgroßer, derber Knoten auf.

Probefrühstück ergibt Fehlen von freier Salzsäure, keine Milchsäure, keine langen Bazilllen. Wegen Verdachtes auf ein Carc. ventr. durchleuchtet, ergab der Fall folgenden radiologischen Befund (Fig. 5): Die wismuthältigen Ingesten füllen einen etwas längsgedehnten, dabei aber doch auffallend diagonal gestellten Magen ohne Anzeichen für eine raumbeengende Bildung. Eine quere Dehnung fehlt vollständig, der Magen ist schlauchförmig. Seine palpatorische

Digitized by Google

Inhaltsverschieblichkeit und seine Peristaltik weisen nichts auf, was auf eine grobanatomische Veränderung der Wand hinweisen würde.

Die Prominenz im rechten oberen Bauchquadranten schließt sich nach rechts und oben an das Projektionsbild des Antrums an, das sich als solches durch seine Antrumperistaltik kennzeichnet.

Resumé: Verziehung nach rechts.

Klinische Abgangsdiagnose: Carcinom des Pankreaskopfes oder des Ductus choledochus.

Fall 6. Elisabeth A., 11 Jahre alt (II. med. Abteilung, Prim. v. Frisch) (Prot. 19. Juni 1906, Nr. 8).

Anamnese: Pat. leidet seit drei Jahren an Magenkrämpfen ohne Erbrechen.

Fig. 5. Fall 5. Rieder'sche Mahlzeit. Dorsoventrale Durchleuchtung im Stehen. Der Magen wird vollkommen (auch im Antrum, wie die Einziehung des Sphincter antri beweist) gefüllt und ist fern vom Tumor (Kreis mit Kreuz) sichtbar; damit beantwortet sich die in Frage gestandene Zugehörigkeit desselben zum Magen dahin, daß er als extraventrikulär anzusehen ist.

Der Status ergibt unter dem linken Rippenbogen einen ziemlich derben, ungefähr taubeneigroßen, respiratorisch verschieblichen, auf der Höhe des Inspiriums nicht zurückhaltbaren Tumor. Stuhl normal.

Fragestellung: Verhältnis des Tumors zum Magen und Darm.

Radiologischer Befund (Fig. 6): Eher kleiner, diagonal gestellter Magen, der mit seinen caudalen Anteilen über zwei Querfinger weit vom Tumor entfernt bleibt, welch letzterer links unter der großen Kurvatur gelegen ist. Kein Anzeichen von grobanatomischer Wandveränderung.

Bei der Wiederholung der Durchleuchtung zwei Tage nach der ersten, wobei auch das Colon mit Wismut-

Digitized by Google

ingesten gefüllt und sichtbar ist, wird folgender Befund erhoben: Das sichtbare Quercolon schließt sich hart an die große Kurvatur des Magens an und erscheint oberhalb des Tumors gelegen; man vermag mit den Fingerkuppen zwischen beide einzudringen, wobei das Colon nach oben, der Tumor nach unten verschoben wird.

Resumé: Der Tumor hat somit weder mit dem Magen noch mit dem Colon transv. Beziehungen.

Fall 7. Anna P., 43 Jahre alt (III. med. Abteilung, Prof. Ortner). (Prot. 3. April 1906, Nr. 10).

Anamnese: Vor sechs Jahren nach Diätfehler akute Gastroenteritis, seitdem, besonders nach festeren Speisen, einige Minuten lang Krämpfe, im Anschluß daran oft Erbrechen, nie kopiös, nie blutig. Vier Jahre lang bestand dieser Zustand, dann

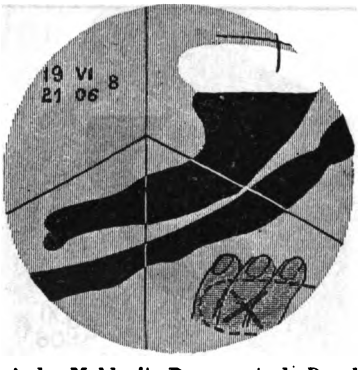

Fig. 6. Fall 6. Rieder'sche Mahlzeit. Dorsoventrale Durchleuchtung im Stehen. Blendenbild. Füllung des Magens und des Colons (per Klysma). Der Tumor liegt außerhalb des Magens. Die Möglichkeit, die Finger zwischen Colon und Tumor einzudrücken, zeigt, daß der letztere (Oval mit Kreuz) auch mit dem Colon keine Beziehungen hat.

zwei Jahre volle Heilung. Jetzt seit sechs Wochen Purpura rheumatica und wieder die Krämpfe, welche in der Mittellinie beginnen und nach links zum Rücken ausstrahlen. Kein Erbrechen, geringe Abmagerung, Neigung zur Obstipation.

Der Status des wegen Purpura rheumatica aufgenommenen Pat. ergibt (als zufälligen Nebenbefund) einen seine Konsistenz wechselnden, kleinfingerdicken, respiratorisch verschieblichen Strang, der im Liegen das rechte Epigastrium durchzieht.

Wegen des letzteren Befundes zur radiologischen Untersuchung gesandt, ergab der Fall Folgendes (Fig. 7):

Die Wismutingesten füllen einen ziemlich weiten, abnorm gelagerten und abnorm gestalteten Magen. Der Gestalt nach ist er bilokulär, indem er in den tieferen Teilen der Pars media

Digitized by Google

durch eine relative Enge, mit einer Durchgängigkeit für etwa zwei Querfinger zur Sanduhrform verengert ist. Der Lage nach befindet sich das proximale Cavum an normaler Stelle des Hypochondriums und im linken Epigastrium, während das fast ebenso große distale Cavum ganz in der rechten Hälfte liegt. An der Enge besteht Druckempfindlichkeit, ob die Sanduhrform jedoch durch eine Veränderung der Wand oder einen extraventrikulären schrumpfenden Prozeß bewirkt ist, dafür fehlen radiologische Anhaltspunkte. Die übrigen Teile des Magens bieten nach ihrer palpatorischen Inhaltsverschieblichkeit keine radiologischen Anhaltspunkte für eine grobanatomische Wandveränderung.

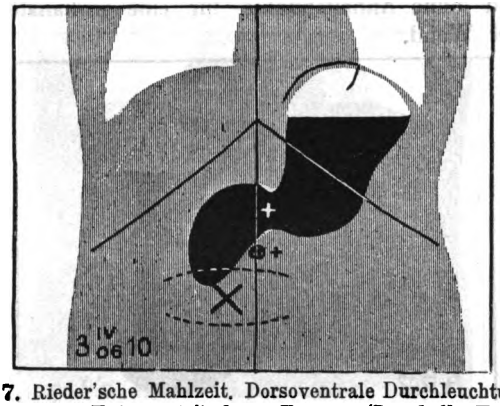

Fig. 7. Fall 7. Rieder'sche Mahlzeit. Dorsoventrale Durchleuchtung im Stehen. Sanduhrmagen. Extraventrikulärer Tumor. (Das helle Kreuz bezeichnet den Punkt der größten Druckempfindlichkeit im Epigastrium.)

Der palpable Strang liegt hart unter der großen Kurvatur der Pars pylorica, im Stehen handbreit tiefer als im Liegen.

Resumé: Somit wurde der in diesem Falle palpierte Tumor als extraventrikulär erkannt. Als Nebenbefund ergab sich ein Sanduhrmagen, offenbar auf dem durch die Anamnese wahrscheinlich gemachten Ulcus beruhend.

Gruppe II.

Zwischen Tumor und Magen bestehen räumliche Beziehungen, u. zw. ohne Veränderung der Form und Lage des Magens. Tumor und Magen sind voneinander differenzierbar.

Fall 8. Marie M., 50 Jahre alt (Ambulatorium des Prof. Pick im k. k. Allgem. Krankenhaus) (Prot. 8. Oktober 1906, Nr. 7).

Digitized by Google

Anamnese: Seit langer Zeit besteht, besonders nach schwereren Speisen, Magendrücken. Seit einem Jahre Gefühl der Völle nach dem Essen; zeitweise ist Pat. vollkommen beschwerdefrei.

Status: Bei tiefer Inspiration kommt unter dem linken Rückenbogen ein inspiratorisch verschieblicher und leicht zurückhaltbarer strangförmiger derber Tumor hervor. Keine Abmagerung, Obstipation.

Radiologischer Befund (Fig. 8): Die Wismutingesten füllen einen längsgedehnten Magen, dessen tiefster Punkt drei Querfinger unter dem Nabel liegt, vollständig und ohne Anhaltspunkt für eine raumbeengende Bildung in allen seinen Anteilen und ohne Anhaltspunkte für eine grobanatomische Veränderung der Wand.

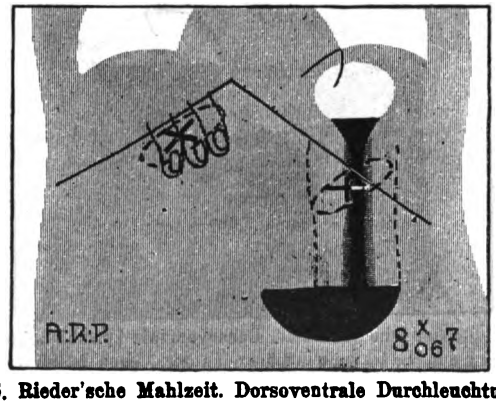

Fig. 8. Fall 8. Rieder'sche Mahlzeit. Dorsoventrale Durchleuchtung im Stehen. Der Tumor (längliches Oval mit Kreuz), der zunächst im Projektionsbild des Magens liegt, läßt sich manuell weit außerhalb desselben nach rechts verschieben, ohne daß in der Lage des Magens eine Änderung eintritt.

Die Hebung des caudalen Magenteiles beim Baucheinziehen um mehr als eine volle Breite läßt Verwachsungen mit der vorderen Bauchwand nicht annehmen.

Der Tumor liegt (spontan) im Stehen schräg über der Pars media des Magens wobei er sie beiderseits in der Breitendimension überragt. Drängt man den Tumor nach rechts, so nimmt er den Magen dabei nicht mit und so entsteht zwischen dem Tumor und der Curvatura minor ein fast handbreiter Zwischenraum. Ähnliche Verhältnisse ergibt die Untersuchung im Liegen.

Resumé: Somit ist es zweifellos, daß der Tumor dem Magen nicht angehört.

Fall 9. Irene H., 18 Jahre alt (II. med. Klinik, Hofrat v. Neusser) (Prot. 25. Februar 1907, Nr. 10).

Digitized by Google

Wesentliche subjektive Beschwerden fehlen.

Der Status ergab im linken Hypochondrium einen Tumor, mäßig derb, ballotierend. Oligochromämie ohne sonstigem pathologischen Blutbefund.

Der Fall wurde uns zur Entscheidung der Frage zugesandt, ob es sich um einen Milz- oder Nierentumor handelt.

Wir schicken voraus, daß im linken Hypochondrium radiologisch der Magen durch Füllung und Gasblähung, das Colon durch Gasblähung nachweisbar und abgrenzbar sind und daß dann in der Regel im äußeren oberen Gebiete des Hypochondriums ein Schattengebiet übrig bleibt, welches man,

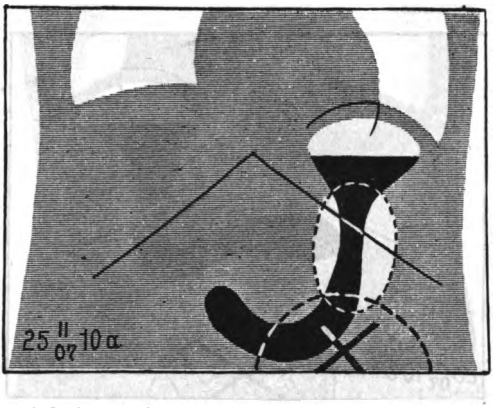

Fig. 9. Fall 9. Rieder'sche Mahlzeit. Dorsoventrale Durchleuchtung im Stehen. Tumor (Halbkreis mit Kreuz) mit dem Magenbild zusammenfallend, doch isolierbar (vgl. Fig. 6). (Das durch die punktierte Linie bezeichnete ovale Gebiet ist geblähtes Colon.)

insbesondere wenn auch die Form desselben damit übereinstimmt, mit großer Wahrscheinlichkeit, aber nie mit Sicherheit für die Milz halten kann

Radiologischer Befund (Fig. 9 u. 10): Schlauchförmig enger, nach Größe und Lage normaler Magen, der in der lateralen Hälfte seines caudalen Teiles auf die oberen Partien des palpablen Tumors projiziert wird. Durch Umfassen desselben kann der Magen hochgedrängt werden, so daß zwischen ihm und dem Tumor eine bedeutende Distanz (s. Fig. 10) entsteht, womit der Beweis erbracht ist, daß es sich um einen extraventrikulären Tumor handelt.

Bezüglich der Frage der Zugehörigkeit desselben zur Milz ist entsprechend den vorausgeschickten Bemerkungen zu sagen, daß im linken Hypochondrium außer der Pars cardiaca ventriculi und der gasgeblähten Flexura cola lienalis noch ein gleichmäßig

Digitized by Google

gedeckter Raum übrig bleibt, so daß jedenfalls kein Anzeichen für ein Fehlen der Milz an normaler Stelle besteht.

Fall 10. Josef S., 51 Jahre alt (Abt. des Hofr. Prof. Oser an der Allgem. Wiener Poliklinik) (Prot. 27. Juni 1906, Nr. 7).

Anamnese: Seit fünf Jahren besteht an einer Stelle zwischen Nabel und Processus xyphoideus gleich nach dem Essen nach links ausstrahlender, brennender Schmerz.

Daselbst ergibt der Status einen ungefähr bohnengroßen, lappigen, weichen Tumor. Kein Ring tastbar, kein Anprall beim Husten.

Fragestellung: Handelt es sich um eine echte Magenhernie?

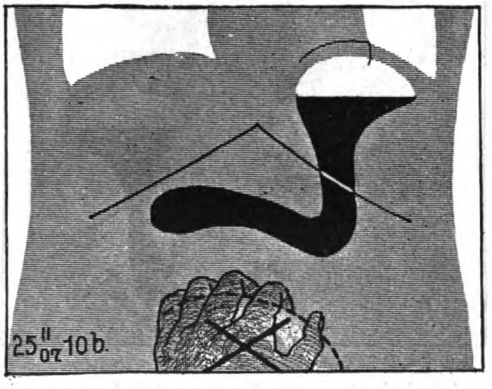

Fig. 10. Derselbe Fall von Fig. 9. Isolierung des Tumors vom Magen durch Hochdrängung der P. pyl. ventricali. Kein Anhaltspunkt für das Fehlen des Milzschattens.

Radiologischer Befund (Fig. 11): Die Wismutingesten füllen einen normal geformten, diagonal gestellten und weder längs- noch quergedehnten Magen (tiefster Punkt handbreit oberhalb des Nabels) in allen Anteilen ohne Anhaltspunkt für eine raumbeengende Bildung.

Der subcutan palpable Tumor liegt bei gewöhnlicher Haltung auf dem Projektionsbilde des gefüllten Magens.

Beim Baucheinziehen wird der Magen um drei Querfinger gehoben und der Tumor kommt außer- und unterhalb des Magenprojektionsbildes zu liegen, hat also mit dem Magen keine räumlichen Beziehungen und kann also auch keine Hernie des Magens sein.

Fall 11. Karl S., 46 Jahre alt (III. med. Abt., Prof. Ortner) (Prot. 6. März 1906, Nr. 4). (Fig. 12.)

Digitized by Google

Anamnese: Vor 22 Jahren Ulcus ventriculi; vor vier Jahren Melaena; seit mehr als einem Jahre bestehen Schmerzen im linken Hypochondrium, in die Mitte hin ausstrahlend, zeitweise stark saures Erbrechen.

Der Status ergibt einen scharfrandigen unter dem linken Rippenbogen hervorkommenden Tumor. (Leber?)

Probefrühstück ergibt freie Salzsäure, keine Milchsäure.

Fragestellung: Gehört der getastete Tumor dem Magen an?

Radiologischer Befund: Die Wismutingesten füllen einen nicht unerheblich längsgedehnten Magen (tiefster Punkt drei Querfinger unter dem Nabel) allenthalben ohne

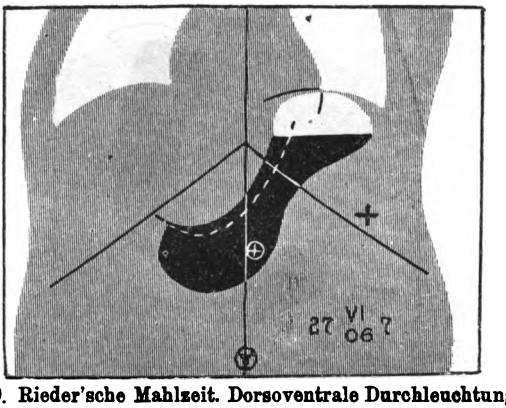

Fig. 11. Fall 10. Rieder'sche Mahlzeit. Dorsoventrale Durchleuchtung im Stehen Der Kreis mit Kreuz bezeichnet den kleinen Tumor in der Linea alba (Lipom?). Er fällt zunächst mit dem Magenprojektionsbild zusammen. Wird durch Baucheinziehen der Magen gehoben, so liegt die große Curvatur an der Stelle der gestrichelten Linie, und damit ist es evident geworden, daß der Tumor mit dem Magen keinen Zusammenhang hat.

Anhaltspunkte für eine raumbeengende Bildung. Die Peristaltik und die prompte palpatorische Inhaltsverschieblichkeit lassen eine grobanatomische Wandveränderung (Infiltration) nicht annehmen.

Die unter dem Rippenbogen heraustretende Resistenz hat mit dem Magen keine räumliche Beziehung, wohl aber der quer durch das Epigastrium ziehende Leberrand.

Fall 12. Josef E., 53 Jahre alt (I. med. Klinik) (Prot. 31. März 1906, Nr. 5).

Anamnese: Seit zwei Monaten besteht Appetitlosigkeit und zeitweilig im Epigastrium beginnende und in die Arme ausstrahlende Schmerzen, dabei keine Dyspnoe.

Der Status ergibt einen großen, der Leber entsprechenden Tumor, bis zur Nabelhöhe reichend.

Digitized by Google

Probefrühstück: Nichts exprimierbar, am unteren Ende der Sonde kleine Bluttröpfchen.

Wegen Verdachtes auf Carcinoma ventriculi mit Lebermetastasen durchleuchtet, ergab der Fall folgenden Befund:

Die Wismutingesten füllen einen etwas nach links verschobenen, mäßig längsgedehnten Magen (bis zur Nabelhöhe) ohne grobe Anhaltspunkte für eine raumbeengende Bildung. Sofort nach der Füllung setzt eine normale Peristaltik ein. Die Prüfung auf palpatorische Verschieblichkeit des Inhaltes ist durch die vor dem Magen gelagerte, ihn vollständig bedeckende Leber verhindert. Auch

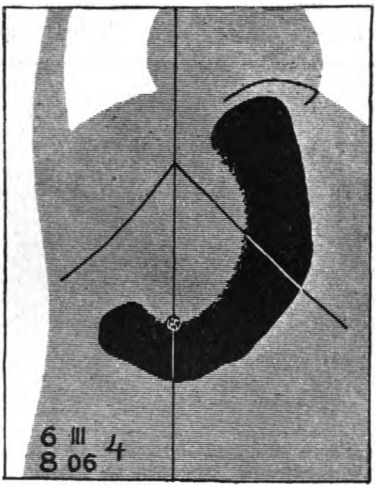

Fig. 12. Fall 11. Rieder'sche Mahlzeit. Dorsoventrale Durchleuchtung im Liegen. Der längsgedehnte Magen zeigt dabei trotz eines großen Lebertumors normale Form und Lage.

im Oesophagus und im übrigen Mediastinum fehlen Zeichen einer raumbeengenden Bildung.

Resumé: Es ergibt sich also aus diesem und dem vorhergehenden Falle, daß die einfache, wenn auch bedeutende Vergrößerung der Leber eine Veränderung der Lage und Form des Magens weder in aufrechter, noch in liegender Körperhaltung hervorbringen muß.

Obduktionsbefund: Flaches, in großer Ausdehnung umschriebenes Carcinoma cardiae mit außerordentlich reicher Metastasierung der Lymphdrüsen in der Umgebung der Leber, sowie der Leber selbst, mit beträchtlicher Vergrößerung derselben.

*

Digitized by Google

Fall 13. Johann S., 32 Jahre alt (I. med. Klinik, Prof. v. Noorden) (Prot. 16. Nov. 1906, Nr. 9).

Anamnese: Seit elf Monaten krank, klagt Pat. über Schmerzen, welche vom Epigastrium nach links ausstrahlen und nach dem Essen auftreten, dabei zeitweise kopiöses Erbrechen. Abmagerung um 22 kg.

Der Status ergibt im linken Epigastrium einen mit der Leber respiratorisch verschieblichen, auf der Höhe des Inspiriums nicht zurückhaltbaren derben Tumor, welcher vom linken Rippenbogen breit, zungenförmig nach abwärts steigt.

Probefrühstück: Keine freie Salzsäure, Milchsäure positiv, lange Bazillen.

Fragestellung: Besteht ein Tumor des Magens?

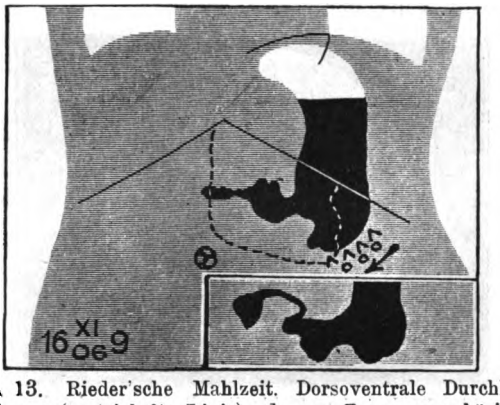

Fig. 13. Fall 13. Rieder'sche Mahlzeit. Dorsoventrale Durchleuchtung im Stehen. Der Tumor (gestrichelte Linie), dessen Zusammengehörigkeit mit der Leber in Frage stand, stimmt seiner Lage nach vollkommen überein mit einer entsprechenden Verengerung der P. pyl. (Die kleine Figur bezeichnet das Projektionsbild bei Wismutwasserfüllung.)

Radiologischer Befund (Fig. 13): Die Wismutingesten füllen einen mäßig längsgedehnten Magen (tiefster Punkt ein Querfinger oberhalb des Nabels), der in der medialen Hälfte des caudalen Teiles einen Füllungsdefekt zeigt: Die Füllung der Pars media verschmälert sich gegen die Pars pyl. hin um die Hälfte ihres Umfanges — gerade jener Stelle des Abdomens entsprechend, wo der Tumor palpabel ist — so daß der Tumor von der Füllungsmasse gerade in seiner Mitte durchzogen erscheint. Während im übrigen Magen prompte palpatorische Inhaltsverschieblichkeit, sowie peristaltische Bewegungen nachweisbar sind, fehlen beide an dieser Stelle.

Resumé: Daraus ergibt sich die Vorstellung, daß der scheinbar extraventrikulär gelegene und der Leber angehörende (siehe die Einleitung) Tumor

Digitized by Google

einer (wahrscheinlich zirkulären) der Pars pylorica angehörigen raumbeengenden Bildung entspricht, und die klinische Tatsache der Verschieblichkeit des Tumors mit der Leber erklärt sich demnach aus seiner Verwachsung mit der Leber[23]).

Fall 14. M. F., 45 Jahre alt (I. med. Klinik, Prof. v. Noorden) (Prot. 5. Dez. 1906, Nr. 8).

Anamnese: Seit Februar besteht Druckgefühl in der Mittellinie des Oberbauches; seit August nach beiden Seiten in den Rücken ausstrahlende drückende Schmerzen. Zeitweise Erbrechen. Abmagerung.

Der Status ergibt in der rechten Oberbauchgegend einen birnförmigen, ziemlich derben Tumor. Am Vortage der Durchleuchtung deutliche Peristaltik und Antiperistaltik des Magens sichtbar.

Fig. 14. Fall 14. Rieder'sche Mahlzeit. Dorsoventrale Durchleuchtung in Rückenlage nach vorheriger rechter Seitenlagerung. Blendenbild. Die Einziehung entspricht dem Spincter antri (XX). Das Antrum selbst ist unfüllbar und räumlich mit dem palpablen Tumor (Oval mit Kreuz) identisch.

Bei der Ausheberung nüchtern, wobei die Sonde an der Cardia ein Hindernis überwindet, werden 250 cm³ einer stark sauren Flüssigkeit entleert.

Radiologischer Befund (Fig. 14): Die wismuthältigen Ingesten füllen einen stark längsgedehnten Magen (dessen tiefster Punkt im Stehen unter der Mitte zwischen Nabel und Symphyse liegt) nur in den caudalen Partien, so daß eine der

[23]) Der in diesem Resumé implicite enthaltene Schluß beruht auf der Unwahrscheinlichkeit, daß ein Tumor, der nach Form, Größe und Lage so ideal mit den an der gleichen Stelle projizierten Veränderungen des Magens übereinstimmt, zufälligerweise vor dem eigentlichen Magentumor gelegen sei, übrigens beweist in zweifelhaften Fällen gleichartiges Verhalten von Füllungsdefekt und Tumor bei Respiration, Palpation und Baucheinziehen, daß Tumor und Füllungsdefekt identisch sind. (Vgl. das Resumé der ersten Arbeit.)

Digitized by Google

Pars pyl. entsprechende Füllung durch das Mißverhältnis zwischen Inhalt und Raum des Magens im Stehen nicht zustande kommt. Es mußte daher, wie immer in diesen Fällen [24]), die Untersuchung im Liegen nach vorausgehender rechten Seitenlage angewendet werden, wobei die Ingesten in die Pars pyl., soweit diese füllbar ist, einströmen. Dabei ergab sich, daß das Antrum, dessen Grenze durch den sichtbaren Sphincter antri wohlcharakterisiert ist, auch in rechter Seitenlage nicht füllbar ist: Die Stelle des Antrums wird von dem gleichzeitig palpierten Tumor so eingenommen, daß die obere Grenze der Füllung und die untere Grenze des Tumors hart aneinander stoßen. Dabei liefen während der Untersuchung an der

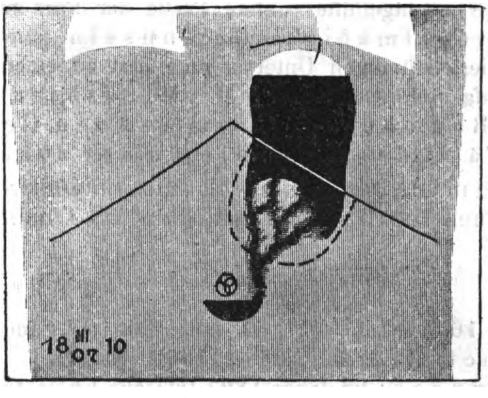

Fig. 15. Fall 15. Rieder'sche Mahlzeit. Dorsoventrale Durchleuchtung im Stehen. Tumor des Magens, der klinisch (Bayer „perisplenitisches Reiben") als vergrößerte Milz imponierte.

großen Kurvatur beständig breite, flache, rhythmische, antiperistaltische Wellen ab.

Resumé: Die Korrelation zwischen Füllung und Tumor, wobei dieser — scheinbar extraventrikulär gelegen — als dem Magen angehörend erkannt wurde, konnte hier erst im Liegen nach vorausgegangener rechter Seitenlagerung hergestellt werden, was hier nochmals ausdrücklich hervorgehoben sei, weil dieses Vorgehen im Verhältnis zu seiner diagnostischen Bedeutung allzu leicht vernachlässigt wird.

Bei der Operation (Gastroenterostomie, Klinik Hofrat v. Eiselsberg) fand sich ein Carcinom der Pylorusgegend.

---

[24]) Vgl. Jonas und Holzknecht, Holzknechts Mitteilungen. I. Heft, 1906.

Digitized by Google

Fall 15. Johann F., 58 Jahre alt (I. med. Klinik, Prof. v. Noorden) (Prot. 18. März 1907, Nr. 10).

Anamnese: Seit vier Wochen bestehen besonders nach dem Essen drückende Schmerzen.

Der Status ergibt einen, aus dem linken Rippenbogen in der Höhe zwischen Nabel und Processus xyphoideus heraustretenden, ungefähr taubeneigroßen Tumor, anscheinend der Milz angehörend. Darüber „perisplenitisches" Reiben hörbar und fühlbar.

Radiologischer Befund (Fig. 15): Die Wismutingesten passieren glatt den Oesophagus und füllen hierauf die Pars cardiaca und die obere Hälfte der Pars media eines längsgedehnten, mit seinem tiefsten Punkt in Nabelhöhe stehenden Magens. Die nichtgefüllte untere Partie der Pars media wird in engen, unregelmäßigen Gerinnseln durchflossen (im Laufe der viertelstündigen Untersuchung erst zu einem minimalen Teile der aufgenommenen Nahrung). Mit dieser so hochgradige Raumbeengung zeigenden Gegend des Magens fällt der palpable Tumor zusammen.

Resumé: Der klinisch als Milz imponierende Tumor erscheint somit durch obige Feststellung als Tumor des Magens deklariert.

*

Fall 16. Jakob W., 61 Jahre alt (IV. med. Abteilung, Prof. Kovács) (Prot. 6. Oktober 1905, Nr. 7).

Anamnese: Im Jahre 1897 typische Cholelithiasis, Heilung auf Karlsbader Kur; seitdem gesund. Seit drei Monaten Abnahme des Appetits, Magendrücken, anfangs nur nach größeren, dann aber auch nach kleineren Mahlzeiten. Seit zwei Monaten Gefühl der Völle und Blähung des Magens nach dem Essen; seit vier Wochen, besonders nachts, Erbrechen, zeitweise von alten Speiseresten, gußweise, nie blutig. Stuhl unregelmäßig; starke Abmagerung.

Der Status ergibt: Magensteifung und -Peristaltik. Quer durch das Epigastrium zieht ein zirka zwei Querfinger dicker, walzenförmiger, derber Tumor, der respiratorisch verschieblich ist, auf der Höhe des Inspiriums zurückgehalten werden kann.

Wegen Verdachtes auf Carcinoma ventriculi durchleuchtet, ergab der Fall damals (Oktober 1905) folgenden radiologischen Befund (Fig. 16 und 18):

Läßt man die Wismutwasseraufschwemmung während der Durchleuchtung trinken und umgreift gleichzeitig den palpablen Tumor an seinem linken Ende, so umkreist die Aufschwemmung, während sie durch die Pars cardiaca und media in den caudalen

Digitized by Google

Teil des Magens fließt, den Tumor in weit von ihm entferntem Bogen und bildet in Nabelhöhe einen caudalen Teil. Läßt man unter manueller Nachhilfe den Bauch einziehen, so füllt sich (wie gewöhnlich) die Pars media, indem sie sowohl ihre laterale wie ihre mediale Kontur zeigt, und es ergibt sich, daß das linke Ende des Tumors von der kleinen Kurvatur noch immer so weit entfernt ist, daß die zwischen die beiden eingedrückten Fingerspitzen das Füllungsbild der Pars media nicht beeinflussen. Palpatorische Verschiebungen des Tumors, insbesondere nach rechts, sind von einer Mitbewegung des Magens begleitet.

Die mit Wismutingesten gefüllte caudale Partie zeigt kräftige Peristaltik, die Wismutaufschwemmung füllt aber im Stehen die Pars pylorica nicht, sei es, daß die Pars pylorica zu hoch (i. e. höher als das erreichte Flüssigkeitsniveau) gelegen ist, sei es, daß

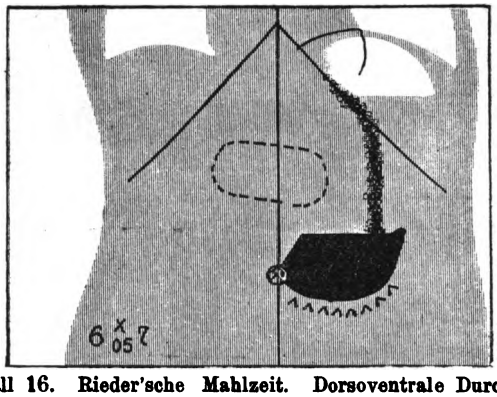

Fig. 16. Fall 16. Rieder'sche Mahlzeit. Dorsoventrale Durchleuchtung im Stehen. Tumor der P. pyl. und der kleinen Curvatur des Magens, fälschlich als außerhalb des Magens gelegen angenommen.

eine Raumbeengung daselbst besteht, an welch letztere die schräg verlaufende mediale Grenze der Wismutfüllung des caudalen Teiles gemahnt (vgl. Fall 2 der zweiten Arbeit). In rechter Seitenlage füllt die Wismutmahlzeit einen rechts von der Wirbelsäule und der Pars pylorica näher gelegenen Magenabschnitt als im Stehen, ohne daß derselbe sich jedoch durch typische Antrumperistaltik als Antrum pylori kennzeichnete.

Resumé: Der palpable Teil des Tumors im Epigastrium liegt extraventrikulär, scheint jedoch mit der kleinen Kurvatur durch ein Zwischenglied in Verbindung zu stehen. Außerdem besteht Verdacht auf eine raumbeengende Bildung in der Pars pylorica.

Der Fall kam zur Gastroenterostomie, wobei sich ergab, daß unsere Annahme eine irrtümliche war; der Tumor gehörte dem Magen an und nahm die Pars pylorica und die

Digitized by Google

kleine Curvatur ein. Daraus geht hervor, daß die Möglichkeit, zwischen einem palpablen Tumor und einer gefüllten Partie des Magens ohne Formveränderung ihres Füllungsbildes die Finger eindrücken zu können, nicht beweisend ist für das Fehlen eines Zusammenhanges beider. Es lassen sich auch ohneweiters Verhältnisse denken, bei denen jenes Verhalten zutrifft, das wir z. B. in der nebenstehenden Skizze andeuten. Daraus ergibt sich, daß zur Feststellung des fehlenden Zusammenhanges zwischen Tumor und Magen im Prinzip die Möglichkeit des vollständigen Umgreifens des Tumors gefordert werden muß.

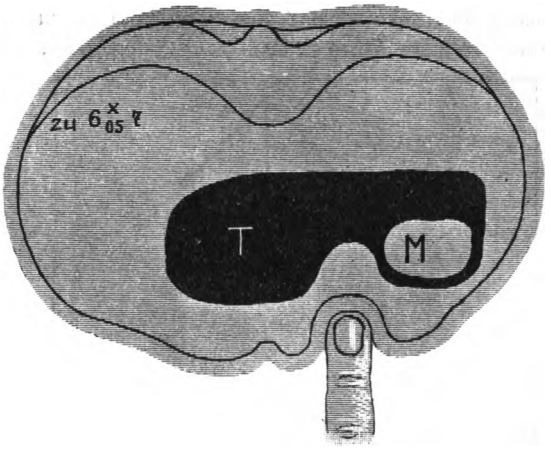

Fig. 17. Skizze. Schematischer Querschnitt des Abdomens in der Höhe der P. media eines mit Rieder'scher Mahlzeit gefüllten Magens, welcher an der kleinen Curvatur und seiner hinteren Wand von einem sich weit nach rechts hin erstreckenden Tumor eingenommen wird, dessen vorderer Abschnitt palpabel ist. Die Skizze stellt Lagebeziehungen zwischen Tumor und Magen von solcher Art dar, daß der zwischen beiden eindrückende Finger die Gestalt des Magens nicht verändert, wodurch ein Fehlen des Zusammenhanges vorgetäuscht wird.

Operationsbefund (Prim. Büdinger) ergab eine derbe, höckerige, ungleichmäßige, tumorartige Infiltration der kleinen Curvatur und des Pylorus.

Wir fügen dem eben geschilderten Falle einen weiteren hinzu, in welchem ähnliche Verhältnisse auf gleiche Weise mißdeutet wurden, wenn auch unser damaliges Protokoll in diesem Falle nicht mehr so dezidiert, die Zusammenhanglosigkeit von Tumor und Magen behauptet. Es scheint dies also ein öfter vorkommendes Verhalten zu sein, daß die im Omentum minus entstandenen Drüsenmetastasen palpabel

Digitized by Google

geworden, das in diesen beiden Fällen erhobene radiologische Verhalten hervorrufen. (vgl. Einleitung.)

Fall 17. Amalie G., 53 Jahre alt (IV. med. Abteilung, Prof. Kovács) (Prot. 15. März 1906, Nr. 9).

Anamnese: Seit einem Jahre besteht Drücken nach dem Essen, Erbrechen, jedoch niemals kopiös.

Der Status ergibt im linken Epigastrium einen derben, walzenförmigen, respiratorisch verschieblichen Tumor, der bei der Blähung des Magens rechts vom Nabel zu tasten ist.

Probefrühstück ergibt Fehlen von freier Salzsäure, keine Milchsäure, keine langen Bazillen, keine Sarcine, keine Hefe.

Fragestellung: Gehört der Tumor dem Magen an?

Radiologischer Befund (Fig. 18): Die Wismutingesten füllen einen im mittleren Grade längsgedehnten Magen,

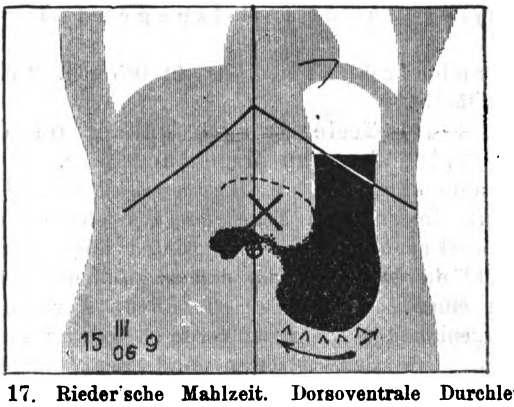

Fig. 18. Fall 17. Rieder'sche Mahlzeit. Dorsoventrale Durchleuchtung im Stehen. Fehlende Füllung der P. pyl. durch raumbeengende Bildung daselbst. Das Oval mit Kreuz bezeichnet den palpablen Tumor (Drüsenmetastasen).

nur in der Pars cardiaca und media, während die Pars pylorica erst unter Effleurage nur in einem, an der kleinen Kurvatur gelegenen Rinnsal gefüllt wird. Der kleinen Kurvatur dieses unvollständig gefüllten Magenteiles sitzt von obenher der palpable Tumor auf, liegt also in der Konkavität der kleinen Kurvatur, dieser knapp anliegend. Die gefüllten Magenteile zeigen sich durch gute palpatorische Verschieblichkeit ihres Inhaltes sowie durch ihre Peristaltik als frei von grob anatomischen Veränderungen (Infiltration) der Wand. Die Peristaltik ist im allgemeinen mäßig lebhaft, nicht sehr tief und verläuft einmal in einer der physiologischen entgegengesetzten Richtung (Stenosensymptom).

Resumé: Tumor in der Konkavität der kleinen Kurvatur, fast extraventrikulär. Nicht füllbare Partie der Pars pylorica, daselbst kein Palpationsbefund.

Digitized by Google

Operationsbefund: Carcinom des Pylorus, von der Gegend der großen Curvatur nach hinten verlaufend, fast zirkulär, mit linear freibleibender kleiner Curvatur, beträchtlich stenosierend. Metastatische Infiltration der Lymphdrüsen dieser Gegend.

Gruppe III.

Zwischen Tumor und Magen bestehen räumliche Beziehungen mit Veränderung der Lage des Magens im Sinne der Verdrängung.

Fall 18. N. T., 48 Jahre alt (I. med. Klinik) (Prot. 6. Juli 1905, Nr. 11).

Die Anamnese ergibt eine seit Mai bestehende fieberhafte Erkrankung (Pleuritis sinistra?).

Status: Dämpfung links hinten unten bis zur fünften Rippe; Tumor in der Milzgegend bis zum Nabel reichend.

Das Probefrühstück ergibt 0·5 pM. freie Salzsäure, gesamte Acidität 50.

Die uns vorgelegte Frage lautete, ob der palpable Tumor der Milz oder dem Magen angehöre.

Der radiologische Befund lautet: Der Wismutbissen verläuft im unteren Teile des Oesophagus um die volle Breite der Wirbel nach rechts verdrängt und überschreitet auch im Abdomen nicht die Mittellinie, in der er größtenteils verläuft, um in Nabelhöhe einen caudalen Teil zu bilden. Auch in Rückenlage bleibt der Mageninhalt in dem der vorderen Bauchwand anliegenden caudalen Teil. Um den letzteren und den unteren Rand de palpablen Tumors zieht der vom Colon transversum beigestellte helle Streif.

Resumé: Sonach füllt der Tumor das linke Hypochondrium unter Verdrängung des Magen nach innen und des Colons nach unten außen.

Während unter normalen Verhältnissen der Mageninhalt infolge seiner Tendenz, die tiefste Lage einzunehmen, in Rückenlage eine möglichst große Verschiebung des Magens nach der Richtung des Hypochondriums erstrebt und dadurch bewirkt, daß die Füllung des caudalen Teiles in das Hypochondrium gelangt, ist dies hier offenbar durch die Milz verhindert, welche jene Gegend einnimmt.

Fall 19. B. R., 55 Jahre alt (I. med. Klinik) (Prot. 5. Juni 1906, Nr. 1).

Anamnese: 1867 Malaria, 1890 Lues, seit 1904 bestehen Diarrhoeen, Anschwellung des Abdomens.

Der Status ergibt: Subicterisches Kolorit, Leber wenig vergrößert, großer Milztumor, freie Flüssigkeit im Abdomen.

Digitized by Google

Zahl der roten Blutkörperchen 5,225.000, weiße Blutkörperchen 1600. Die Drüsen allenthalben geschwollen.

Radiologischer Befund (Fig. 19): Normaler radiologischer Thoraxbefund, insbesondere keine Anhaltspunkte für mediastinale Bronchialdrüsentumoren.

Die Wismutingesten füllen und die Brausemischung bläht einen Magen von ungefähr normaler Größe, welcher in allen seinen Anteilen nach rechts hin disloziert ist: die Pars cardiaca aus der Zwerchfellkuppe medial und nach unten, die Pars media bis in die Mittellinie, die Pars pylorica über diese hinaus nach rechts. Der großen Kurvatur bleibt dabei dauernd eine große, stark gefüllte Darmschlinge angelagert. (Flexura lienalis, ein Befund, wie er bei großen Milztumoren immer erhoben wird.)

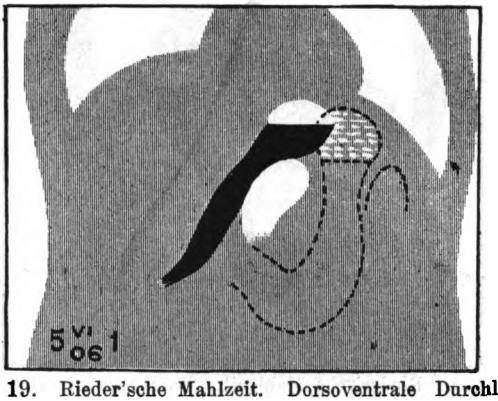

Fig. 19. Fall 19. Rieder'sche Mahlzeit. Dorsoventrale Durchleuchtung im Stehen. Verdrängung des Magens und eines durch Blähung per rectum sichtbar gemachten Colonabschnittes aus seiner normalen Lage (gestrichelte Contour) nach rechts durch einen großen Milztumor.

Fall 20. Michael K., 51 Jahre alt (I. med. Klinik, Prof. v. Noorden) (Prot. 17. November 1906, Nr. 11).

Anamnese: Pat. hat seit zirka fünf Wochen heftige, brennende Schmerzen in der Nabelgegend, vom 20. bis zum 27. Oktober bestand allmählich abklingende Hämaturie.

Die Cystoskopie ergab: Blase frei, Ureterenkatheterismus ergibt links starke Eiweißausscheidungen, Verminderung der Menge des ausgeschiedenen Urins, Verzögerung der Phloridzinreaktion um 10 Minuten gegenüber rechts.

Status ergibt Palpabilität beider Nieren und der Leber und einen Milztumor, welcher fast bis zur Mittellinie reicht.

Radiologischer Befund (Fig. 20): Die Wismutingesten füllen einen mäßig längsgedehnten Magen (tiefster Punkt ungefähr in Nabelhöhe) ohne Anzeichen für eine raumbeengende

Digitized by Google

Bildung; es fällt nur das eine auf, daß die Pars media in ihrer Mitte ziemlich stark nach rechts hin vorgebaucht wird und daß der ganze caudale Teil etwas nach rechts verlagert erscheint.

Resumé: Verlagerung und Deformation des Magens durch extraventikuläre Verhältnisse.

Für Nephrolithiasis fehlen radiologische Anhaltspunkte; freilich sind die Verhältnisse hier technisch ungemein ungünstig.

Daß auch bei vergrößerter Milz nicht unbedingt eine Verdrängung oder Deformation des Magens zustande kommen muß, zeigt folgender Fall:

Fall 21. Ignatz D., 40 Jahre alt (I. med. Klinik) (Prot. 27. Oktober 1905, Nr. 4).

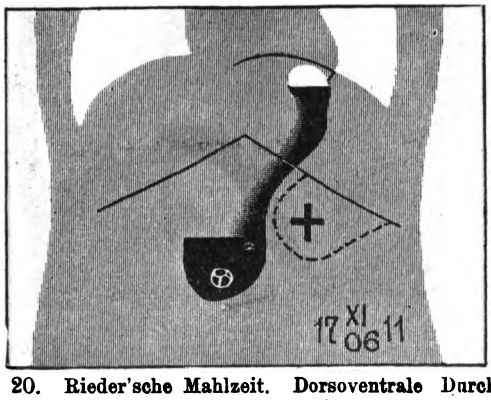

Fig. 20. Fall 20. Rieder'sche Mahlzeit. Dorsoventrale Durchleuchtung im Stehen. Milztumor (mit Kreuz bezeichnet), der die P. media des seiner Form nach zur Längslage disponierten Magens nach rechts verdrängt. Dementsprechend ist auch die P. pyl. nach rechts verlagert.

Anamnese: Vor sechs Wochen, 14 Tage hindurch zeitweise Blutbrechen. Nach typischer Milchkur hört das Erbrechen auf; hochgradige Abmagerung; starker Potator.

Der Status ergibt eine derbe, etwas vergrößerte Leber, Milz vergrößert, derb, deutlich palpapel.

Der Fall wegen Verdachtes auf Carcinoma ventriculi durchleuchtet, ergab keinerlei Anhaltspunkte für eine raumbeengende Bildung des Pars pyl. und insbesondere keine Abweichung von der gewöhnlichen Lage und Form des Magens.

Fall 22. Jakobine P., 12 Jahre alt (III. med. Abt., Prof. Ortner) (Prot. 6. Oktober 1905, Nr. 6).

Anamnese: Bei dem sonst gesunden Kinde wurde zufällig in der linken Regio iliaca ein kleinfaustgroßer Tumor entdeckt, welcher nach oben bis zum Hypochondrium, nach rechts

Digitized by Google

bis über die Mittellinie verschoben werden kann, oberflächlich mäßig derb und glatt anzufüllen ist.

Fragestellung: Gehört der Tumor in der Milzgegend dem Magen an?

Radiologischer Befund (Fig. 21): Kleiner Magen, dessen Pars pyl. seinen tiefsten Punkt einnimmt und der zwar diagonal gelagert ist, aber nicht, wie unter normalen Verhältnissen, mit der Konkavität seiner Krümmung nach rechts oben, sondern nach links unten sieht, so daß seine Pars media erheblich nach rechts und oben dislociert erscheint. Der palpable Tumor nimmt aber nicht diese Konkavität ein, wie man hätte erwarten können, sondern liegt weit nach links von dieser Stelle und hier ist das Abdomen elastisch weich, eindrückbar und zeigt keine Resistenz.

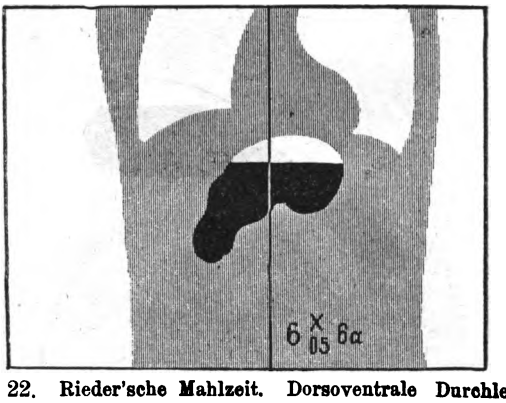

Fig. 21. Fall 22. Rieder'sche Mahlzeit. Dorsoventrale Durchleuchtung im Stehen. Kleiner, in seiner P. media nach rechts verlagerter Magen.

Resumé: Ein extraventrikulär gelegener Tumor und ein aus einer weiteren unbekannten Ursache nach rechts oben verlagerter Magen.

Fall 23. Josef S., 61 Jahre alt (Doz. Holzknecht) (Prot. 18. März 1907, Nr. 1). (Fig. 22.)

Anamnese: Seit einem Jahre bemerkt Pat. Zunahme des Bauches, dabei starke Abmagerung am übrigen Körper; Aufstoßen und Sodbrennen eine Stunde nach dem Essen.

Der Status ergibt in der linken Hälfte des Abdomens einen kindskopfgroßen, elastischen Tumor. Ascites.

Radiologischer Befund: Die Wismutingesten passieren glatt den Oesophagus und füllen hierauf einen schlauchförmigen, ziemlich stark längsgedehnten Magen, der aber nicht seine gewöhnliche vertikale Lage einnimmt, sondern mit nach

Digitized by Google

unten konkavem Bogen quer nach dem rechten Hypochondrium verläuft. Bald nach der Einnahme der Mahlzeit zeigen sich einzelne Dünndarmschlingen gefüllt, nehmen aber nicht den linken, sondern den rechten unteren Bauchquadranten ein.

Resumé: Die Lage und Form des Magens entspricht seiner Verdrängung nach vorn rechts oben, die Lage der Dünndarmschlingen einer Dislokation des oberen Jejunum nach rechts.

Fall 24. Alois K., 39 Jahre alt (IV. med. Abt., Prof. Kovács) (Prot. 7. Okt. 1905, Nr. 4).

Anamnese: Im Jänner 1905 linksseitige Pleuritis, seit ungefähr zwei Monaten bestehen anfallsweise

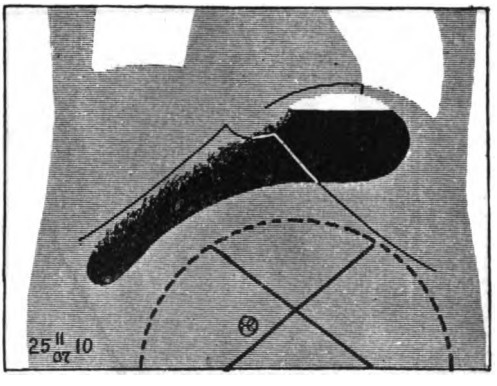

Fig. 22. Fall 23. Rieder'sche Mahlzeit. Dorsoventrale Durchleuchtung im Stehen. Verdrängung des Magens nach rechts oben durch einen großen Tumor (Halbkreis mit Kreuz).

gegen die linke Schulter ausstrahlende Schmerzen in der linken Brustseite, dabei kein Herzklopfen, kein Beklemmungsgefühl.

Der Status ergibt links hinten unten von der dritten Rippe an weniger hellen Lungenschall, vom neunten Dornfortsatz an Dämpfung.

Radiologischer Befund (Fig. 23): Die linke Thoraxhälfte bietet die Zeichen eines mittelgroßen, pleuralen Ergusses, welcher die linke Zwerchfellhälfte handbreit tiefer als die rechte und nach unten konvex eingestellt hat. (Paradoxe Zwerchfellbewegung.) Die Lage des Zwerchfells wurde durch Gasblähung des Magens im Stehen ermittelt, wobei sich die Pars cardiaca als helles Gebiet in der in der Figur wiedergegebenen Form darstellt. Ihre Lage läßt eine Verdrängung des Magens nach unten hin erkennen, auch der übrige,

Digitized by Google

durch die Wismutfüllung sichtbar gemachte Magen steht tief (tiefster Punkt drei Querfinger unter dem Nabel) und sein caudaler Teil zeigt nur insoferne eine Abweichung von der Norm, als er sich inspiratorisch ausgiebig nach links oben bewegt.

Fall 25. Agnes Sp.. 34 Jahre alt (Nervenklinik des Hofr. Prof. Wagner v. Jauregg) (Prot. 7. Dez. 1905, Nr. 3).

Anamnese: Seit zehn Jahren besteht bei der hysterischen Pat., besonders bei psychischen Erregungen, Brechreiz, welcher bald nach dem Essen einsetzt und bisweilen auch zum Erbrechen führt. Aufstoßen von Luft nach dem Essen und bei psychischer Erregung.



Fig. 23. Fall 24. Rieder'sche Mahlzeit. Dorsoventrale Durchleuchtung im Stehen. Verdrängung des Magens nach unten durch linksseitigen pleuritischen Erguß. (Die Pfeile bezeichnen die Bewegung bei Inspiration, paradoxes Verhalten.)

Der Durchleuchtungsbefund (Fig. 24) ergab, daß der caudale Teil eines vertikal stehenden Magens durch stark geblähte Dünndarmschlingen von der vorderen Bauchwand, an der er normalerweise liegt, weit nach hinten abgedrängt ist. Der Magen zeigte auch sonst eine abnorme Form und Antiperistaltik, Verhältnisse, welche in der Arbeit des einen von uns über „Antiperistaltik des Magens“[25]) geschildert sind und daselbst hypothetisch mit der Torsion durch meteoristische Darmschlingen in Zusammenhang gebracht wurden.

[25]) Jonas, Deutsche Med. Wochenschr. Nr. 23, 1906.

Digitized by Google

Fall 26. A. W., 25 Jahre alt (Nervenklinik des Hofr. Prof. Wagner v. Jauregg) (Prot. 10. Jänner 1906, Nr. 10).

Anamnese: Seit zwei Jahren besteht bei dem hochgradig nervösen Pat. Luftaufstoßen, anfangs stundenweise nach dem Essen, jetzt fast kontinuierlich, auch nachts; gleichzeitig ein brennender Schmerz im Magen, der nach dem Essen besser wird.

Radiologischer Befund (Fig. 25): Die Wismutingesten füllen einen ziemlich stark längsgedehnten Magen (tiefster Punkt vier Querfinger unter dem Nabel) in allen seinen Anteilen ohne Anzeichen für eine raumbeengende Bildung, wobei die Antrumperistaltik — bei Durchleuchtung von rechts hinten sichtbar — auch die vollständige Füllung des Antrums beweist. Dabei fällt auf, daß die Achse der Pars cardiaca und der Pars media an der Grenze zwischen beiden zu einem außen offenen Winkel

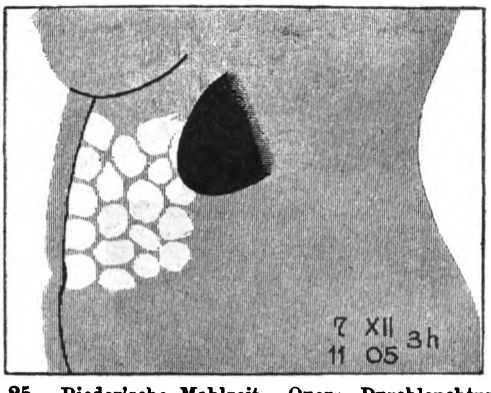

Fig. 24. Fall 25. Rieder'sche Mahlzeit. Quere Durchleuchtung im Stehen. Abdrängung des Magens von der vorderen Bauchwand durch gasgeblähte Dünndarmschlingen.

geknickt ist, also der Magen an dieser Stelle medianwärts dislociert ist. In dem dadurch entstandenen Winkel, sowie überall an der Außenseite des Magens sieht man große gasgefüllte Räume, welche ihrer Form und Ausdehnung nach der Flexura coli lienalis, dem Colon transversum und descendens entsprechen. Die Pars pyl. liegt in querer Durchleuchtungsrichtung der vorderen Bauchwand an.

Resumé: Von den beiden ätiologischen Möglichkeiten für die Dislokation und Formveränderung des Magens, die oben beschrieben wurde, einer Verziehung von rechts her und einer Verdrängung von links her, sind daher für die letztere zureichende Anhaltspunkte gegeben. Daß die Hakenform der Pars pyl. und damit ihre Peristaltik nur in schräger Durchleuchtungsrichtung sichtbar ist, erwirkt

Digitized by Google

ebenfalls den Verdacht einer Dislokation, und zwar im Sinne einer Drehung um die vertikale Achse, und die Gasblähung der Nachbarschaft ergibt auch dafür eine zureichende Erklärung. Daß eine Abdrängung der Pars pyl. von der vorderen Bauchwand durch die meteoristischen Darmschlingen hier nicht besteht (vgl. den vorigen Fall) findet vielleicht, von Zufälligkeiten abgesehen, darin eine Erklärung, daß im vorliegenden Falle das Colon, dort der Dünndarm gebläht erscheint.

Fall 27. Josef S., 68 Jahre alt (I. med. Klinik, Prot. 19. Mai 1906, Nr. 7).

Anamnese: Seit acht Monaten besteht Magendrücken und starke Abmagerung.

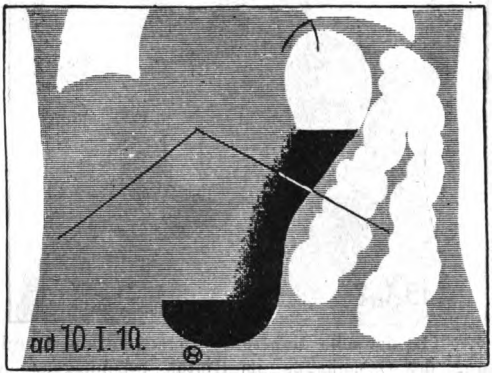

Fig. 25. Bild eines anderen Falles zur Illustration der Verdrängung des Magens nach rechts durch eine stark geblähte Flexura coli lienalis.

Der Status ergibt im oberen Teile des Epigastriums einen derben Tumor. Die Cardia wird von der Sonde nicht passiert.

Radiologischer Befund (Fig. 26): Die Wismutingesten passieren die Cardia anstandslos, wobei sich zeigt, daß das letzte (insbesondere das subphrenische) Stück des Oesophagus vom normalen Verlaufe insoferne abweicht, als es am Hiatus oesophageus geknickt ist und des weiteren bis zur Cardia unter der Zwerchfellkuppe fast horizontal nach links verläuft. (Daraus würde sich ohne anatomische Wandveränderung des Oesophagus dessen Unpassierbarkeit für die Sonde genügend erklären.) Dorthin, wo der subphrenische Anteil des Oesophagus hinzieht, d. i. gegen die linke Hälfte des subphrenischen Raumes, ist auch die gasgefüllte (und daran als solche

Digitized by Google

kenntliche) Pars cardiaca des Magens disloziert. Dementsprechend ist auch der übrige Magen nach links verlagert, zeigt aber im übrigen keine Abweichung von der Norm, ist insbesondere weder längs- noch quergedehnt, sondern eher klein (tiefster Punkt am Nabel). Dagegen ist seine Pars pyl. einer raumbeengenden Bildung nicht unverdächtig (vgl. die Fig.).

An der stark dislozierten Pars cardiaca ist des Weiteren hervorzuheben, daß ihre kleine Kurvatur eine stark konvex gekrümmte, in das Magenlumen einspringende Fläche bildet, so daß die Dislokation des Magens viel wahrscheinlicher durch Verdrängung von rechtsher als durch Verziehung nach links bewirkt erscheint.

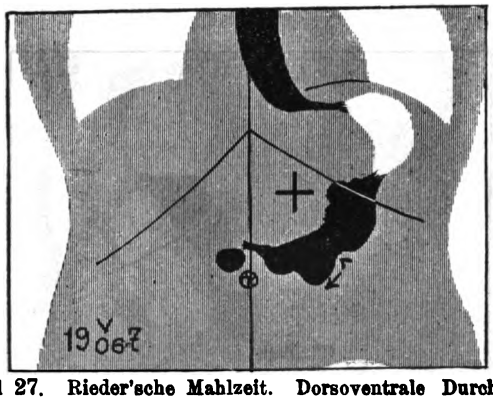

Fig. 26. Fall 27. Rieder'sche Mahlzeit. Dorsoventrale Durchleuchtung im Stehen. Knickung des Oesophagus im Hiatus oesophageus des Zwerchfells. Dislokation der Pars cardica nach außen, vielleicht infolge Verdrängung durch die Fortsetzung des im Epigastrium palpablen Tumors (+). Auch die Pars pylorica ist einer Raumbewegung verdächtig (kleinkurvaturwärts gelegenes Horn!).

Resumé: Wohl könnte die die kleine Kurvatur vorwölbende Bildung ebenso gut extraventrikulär als in der Magenwand selbst gelegen sein, doch scheint uns die Tatsache der Verdrängung eher für extraventrikuläre Bildung zu sprechen, welche dann oberhalb des linken Rippenbogens etwa seiner Mitte entsprechend angenommen werden müßte.

*

Fall 28. Marie B., 57 Jahre alt (I. med. Abt., Prof. Pál) (Prot. 14. März 1907, Nr. 8).

Anamnese: Seit einigen Monaten besteht Drücken nach dem Essen, zeitweise Erbrechen. Starke Abmagerung seit einem Jahre. Obstipation.

Digitized by Google

Der Status ergibt unterhalb des linken Rippenbogens einen bei Kohlensäureaufblähung palpapel gewordenen Tumor, anscheinend der kleinen Kurvatur angehörend.

Probefrühstück ergibt Fehlen freier Salzsäure und keine Milchsäure.

Fragestellung: Gehört der Tumor dem Magen an?

Radiologischer Befund (Fig. 27): Die Wismutingesten fließen in der Pars cardiaca in weitem linkskonvexem Bogen um den Tumor herum und füllen sodann einen längsgedehnten Magen (tiefster Punkt in Nabelhöhe), dessen Füllung der Pars media sich gegen die Pars pylorica um die Hälfte verjüngt. Seine Antrumperistaltik ist insoferne pathologisch verändert, als sich das Antrum selbst in ziemlich

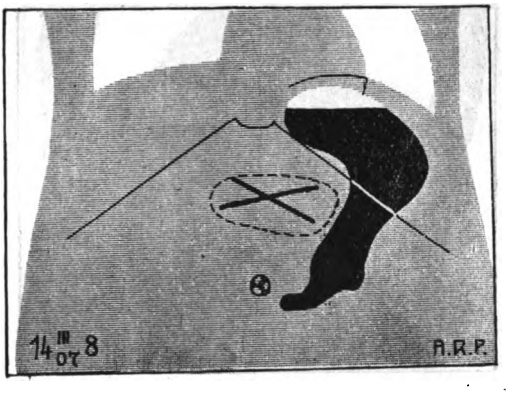

Fig. 27. Fall 28. Rieder'sche Mahlzeit. Dorsoventrale Durchleuchtung im Stehen. Verdrängung der Pars media nach außen durch einen Tumor (Oval mit Kreuz) im Epigastrium. (Wahrscheinlich regionäre Drüsenmetastasen von dem Carcinom der Pars pylorica.)

normaler Weise kontrahiert (fast konzentrische Verkleinerung seiner Füllung), ohne daß jedoch dabei eine vollständige Annäherung der Stelle des Sphincter antri an die Stelle des Pylorus stattfindet (ähnlich wie in Fall 15 der nicht palpablen Tumoren). Eine Resistenz ist hier nicht palpabel.

Resumé: Der Tumor liegt an der kleinen Kurvatur der Pars cardiaca und media und verdrängt die letztere weit nach außen hin, wie ein extraventrikulär gelegener Tumor — übrigens ein immer wiederkehrendes Bild (vgl. Fig. 27). Weiterhin besteht Verdacht auf eine grobanatomische Wandveränderung ohne Stenosierung. Die nächstliegende Annahme ist daher: Tumor in der Pars pylorica, palpable regionäre Metastasen.

Digitized by Google

Gruppe IV.

Zwischen Tumor und Magen bestehen räumliche Beziehungen mit Veränderung der Lage des Magens im Sinne der Verziehung.

Fall 29. Heinrich Z., 51 Jahre alt (von privater Seite zugesandt) (Prot. 13. Dezember 1905, Nr. 9).

Anamnese: Vor fünf Jahren zwei Jahre hindurch Gallensteinkoliken in größeren und kleineren Pausen. Seit fünf Monaten nur leichte Mahnungen, jedoch Gelbsucht, beständig, aber an Intensität wechselnd. Stuhl früher erst weiß, jetzt seit einigen Tagen leicht braun. Abmagerung um 14 kg.

Radiologischer Befund (Fig. 28): Ein langer, schmaler, mit seinem tiefsten Punkte mehrere Querfinger unter

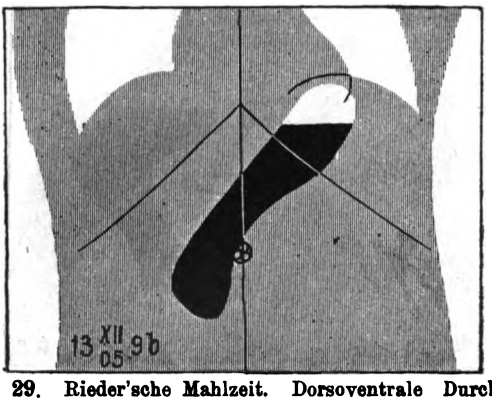

Fig. 28. Fall 29. Rieder'sche Mahlzeit. Dorsoventrale Durchleuchtung im Stehen. Verlagerung der Pars media und pylorica nach rechts oben (Verziehung durch Pericholecystitis?).

dem Nabel stehender Magen weicht auf das Gröbste von der bei solchen relaxierten Mägen gewöhnlichen vertikalen Haltung ab, indem die Achse seiner Pars media schräg von links oben (Zwerchfellkuppe) nach rechts unten zieht, so daß sein caudaler Pol schon in den Bereiche der Darmbeinschaufel fällt. Auch die größere Belastung mit der Rieder'schen Mahlzeit ändert diese Lageabweichung nicht. Innerhalb der Konkavität besteht kein abnormer Palpationsbefund, so daß eine Verziehung des Magens nach rechts oben wahrscheinlicher ist als eine Verdrängung von links unten her.

Resumé: Dieser Befund kann vielleicht in dem Sinne gedeutet werden, daß wiederholte Cholecystitis Schrumpfungsprozesse am Omentum minus hervorgerufen hat, welche den Magen in obigem Sinne verzogen haben.

Digitized by Google

Fall 30. Johann H., 32 Jahre alt (Abt. des Hofr. Prof. Oser an der Allgemeinen Poliklinik) (Prot. 20. Juni 1906, Nr. 6).

Anamnese: Vor vier Jahren Dysenterie, bald darauf sei er an Gallensteinen erkrankt und sei im März 1906 operiert worden.

Der Operationsbefund der damaligen Operation (Klinik Hofr. v. Eiselsberg) lautet: Kleiner Magen, in seinen Wandungen normal, die Gallenblase prall gefüllt, keine Steine. Verwachsungen der Gallenblase mit der Pylorusgegend des Magens. Lösung derselben.

Seit einiger Zeit besteht nüchtern und zwei Stunden nach dem Essen Drücken. Außerdem bemerkt er zeitweise, das Aufstellen einer Schlinge in der Ileocoecalgegend. Der Anfall endet

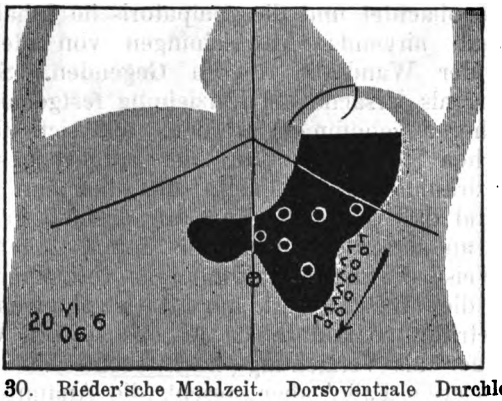

Fig. 29. Fall 30. Rieder'sche Mahlzeit. Dorsoventrale Durchleuchtung im Stehen. Verlagerung und Schrumpfung der Pars pylorica bei Cholecystitis. (⌒ bezeichnet peristaltisch bewegte Stellen, ↝ die Richtung der Peristaltik, O die Punkte prompter palpatorischer Inhaltsverschicklichkeit.).

mit Gurren. Kein Icterus. Die Romanoskopie ergibt in 30 cm Höhe Eiter.

Radiologischer Befund (Fig. 29). Die Wismutingesten füllen einen kaum übernormal großen, etwas vertikal gestellten nicht nennenswert längsgedehnten Magen (tiefster Punkt in Nabelhöhe) so aus, daß die distale Hälfte seiner Pars media und die Pars pylorica eine abenteuerliche, durch Einziehungen an der großen Kurvatur charakterisierte Form zeigt. Die Prüfung auf palpatorische Inhaltsverschieblichkeit ergibt an diesen Stellen und auch sonst keine Anhaltspunkte für eine grobanatomische Wandveränderung. Das distale Ende des Magens ist ein wenig nach rechts dislociert. Antrumperistaltik ist nicht nachweisbar, der letzte gefüllte Magenteil ist eng und unregelmäßig konturiert. Die Effleurage in das

Digitized by Google

Duodenum gelingt leicht und wiederholt; mit der vorderen Bauchwand bestehen keine Verwachsungen.

Resumé: Der ungewöhnliche Befund bietet einige, sich auf den ersten Blick widersprechende Details. Es bestehen in einem mäßig weiten Magen eine grobe Einziehung der großen Kurvatur, eine breite, flache in der Pars media und eine ebenfalls breite und tiefe Einziehung in der Pars pylorica, wie sie bei Schrumpfungsvorgängen in der Wand erklärlich sind. Solche Vorgänge würden nun zugleich die aktive und passive Beweglichkeit der befallenen Wandteile, also Peristaltik und palpatorische Eindrückbarkeit beeinträchtigen, wie wir dies bei infiltrierenden Prozessen der Wand gesehen und beschrieben haben. In unserem Falle aber wurde im Bereiche der Einziehungen vollwertige und ausgebildete Peristaltik beobachtet und die palpatorische Inhaltsverschieblichkeit ergab nirgends Abweichungen von der normalen Weichheit der Wand in diesen Gegenden. Soll an der Schrumpfung als Ursache der Einziehung festgehalten werden, so muß daher angenommen werden, daß sich dieselbe zwar in der gleichen Höhe, aber auf der entgegengesetzten Seite der Magenzirkumferenz abspielt, also hier an der kleinen Kurvatur, und daß die große Kurvatur deshalb in Form einer Einziehung an die kleine Kurvatur herangezogen wird, weil auf diese Weise die ganze Zirkumferenz verkleinert ist.

Was die Dislokation des Magens nach rechts betrifft, so könnte daran ebensowohl Verdrängung von links her als Verziehung nach rechts hin die Ursache sein. In unserem Falle aber spricht die Anamnese und die durch die Operation erhärtete Pericholecystitis für letztere Annahme, und es darf angenommen werden, daß die operative Lösung der Verwachsungen nicht bestehen blieb, sondern sich abermals Verwachsungen einstellten.

Fall 31. Wenzel F., 52 Jahre alt (III. med. Abteilung, Prof. Ortner) (Prot. 23. Oktober 1906, Nr. 8).

Anamnese: Seit einem Jahre besteht Appetitlosigkeit, seit zwei Monaten Widerwille gegen Fleisch, seit vier Wochen schneidende Schmerzen im Bauche. Vor langer Zeit will Pat. eine mehrwöchentliche Milchkur durchgemacht haben (Ulcus?). Starke Gewichtsabnahme.

Der Status ergibt rechts vom Nabel einen apfelgroßen, höckerigen, druckschmerzhaften Tumor unterhalb der Leber. Diese selbst ist vergrößert, ihre Oberfläche grobhöckerig (Carcinoma vesicae felleae?)

Probefrühstück ergibt Vorhandensein freier Salzsäure, keine Milchsäure, keine Rückstände.

Digitized by Google

Fragestellung: Gehört der Tumor dem Magen an?

Radiologischer Befund (Fig. 30): Die Wismutingesten passieren ohne Aufenthalt den Oesophagus und füllen sodann in allen seinen Anteilen einen auffallend kleinen, mit seinem tiefsten Punkte handbreit über dem Nabel stehenden Magen, der Form und Gestalt eines normalen Magens zeigt, dessen rechter Anteil jedoch auffallend weit nach rechts verlagert erscheint. Die, wenn auch wenig ausgeprägte Peristaltik der großen Kurvatur, ihre Dehnung bei Füllung mit Rieder'scher Mahlzeit gegenüber der mit Wismutwasseraufschwemmung, endlich die prompte palpatorische Inhaltsverschieblichkeit (soweit deren Prüfung nicht durch die vorgelagerte Leber verhindert wird) bieten der Annahme einer Wandstarre keine

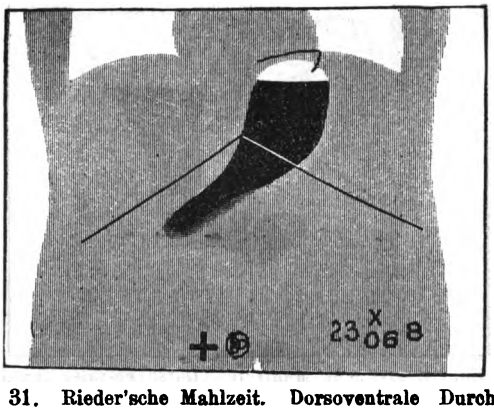

Fig. 30. Fall 31. Rieder'sche Mahlzeit. Dorsoventrale Durchleuchtung im Stehen. Abnorme Enge und Lage, sowie Unschärfe der Füllungscontour der Pars pylorica, auf grobe anatomische Veränderungen daselbst hinweisend. Dagegen liegt der palpable Tumor (mit Kreuz bezeichnet) außerhalb des Magens (Metastasen?).

Anhaltspunkte, soweit die proximale Hälfte des Magens in Betracht kommt; dagegen zeigt die distale Hälfte und insbesondere ihr unmittelbar an den Pylorus angrenzender Teil die größten Veränderungen, indem sie auch nach stärkerer Belastung ein an Weite einen mittleren Magenschlauch kaum übertreffendes Lumen aufweist, das sich unscharf konturiert zeigt.

Resume: Ein auffallend kleiner (geschrumpfter?) Magen, nach rechts hin (durch Verwachsung mit der Leber?) verzogen, der in der Pars pylorica die Zeichen der Raumbeengung aufweist (relative Stenosierung?). Der in Nabelhöhe getastete Tumor gehört dem Magen nicht an.

Digitized by Google

Gruppe V.

Zwischen Tumor und Magen bestehen räumliche Beziehungen mit Deformation einzelner Abschnitte.

Fall 32. Johann K., 32 Jahre alt (Abteilung des Hofr. Prof. Oser an der Wiener allgemeinen Poliklinik) (Prot. 22. Februar 1906, Nr. 7).

Anamnese: Seit August 1905 bestehen, besonders abends, zirka zwei Stunden dauernde, kolikartige Schmerzen, die beim Niederlegen besser werden. Dieselben beginnen links unter dem Rippenbogen und breiten sich von hier über den ganzen Bauch aus, zeitweise bestehen Übelkeiten im Anfall. Stuhl angehalten.

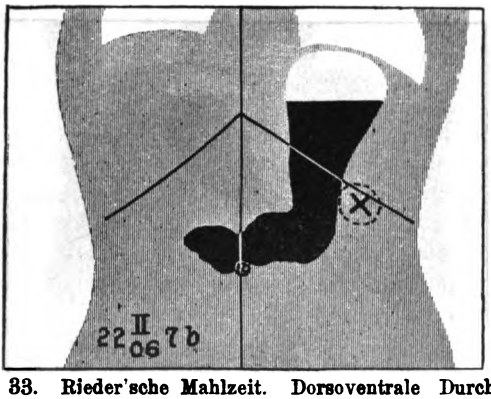

Fig. 31. Fall 33. Rieder'sche Mahlzeit. Dorsoventrale Durchleuchtung im Stehen. Rechtwinkelige Knickung des Magens zwischen Pars media und Pars pylorica. Der palpable Tumor (Kreis mit Kreuz) liegt der Curv. maj. hart an.

Der Status ergibt einen, unter dem linken Rippenbogen hervorkommenden, sich bis zur Mittellinie erstreckenden walzenförmigen, mäßig derben Strang. (Kontrahiertes Colon transversum.)

Radiologischer Befund (Fig. 31): Die Wismutingesten füllen einen längsgedehnten Magen (tiefster Punkt in Nabelhöhe) in allen seinen Anteilen ohne Anhaltspunkt für eine raumbeengende Bildung. Es fällt bloß auf, daß die Achse des Magens zwischen Pars media und Pars pylorica eine rechtwinklige Knickung erkennen läßt. Der gleichzeitig tastbare Tumor erweist sich dabei als hart der großen Kurvatur des unteren Teiles der Pars media anliegend und diese mit ihm palpatorisch verschieblich.

Resumé: Der Tumor liegt außerhalb des Magens, liegt jedoch diesem hart an, und da er von ihm nicht künst-

Digitized by Google

lich zu trennen ist, so muß die Frage nach einer fixen Verbindung zwischen beiden offen gelassen werden. Daß der Magen an dieser Stelle eine Gestaltsveränderung aufweist, könnte gemeinsam mit der fehlenden isolierten Verschieblichkeit von Magen und Tumor auf den Zusammenhang beider hindeuten.

Fall 33. Robert H., 23 Jahre alt (I. med. Klinik) (Prot. 27. September 1905, Nr. 8).

Anamnese: Vor neun Jahren Icterus ohne vorhergegangene Schmerzen. Vor drei Jahren verspürte er beim Heben eines schweren Gegenstandes einen stechenden Schmerz im rechten Hypochondrium und tastete damals die jetzt bestehende Geschwulst. Vor $^1/_4$ Jahr bestand drei Wochen hindurch Erbrechen nach dem Essen, niemals von Blut, niemals kopiös. Lues.

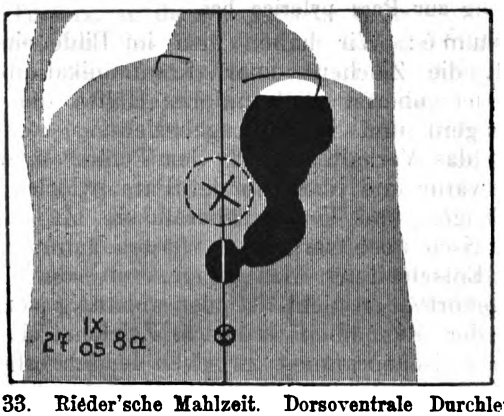

Fig. 32. Fall 33. Rieder'sche Mahlzeit. Dorsoventrale Durchleuchtung im Stehen. Sanduhrmagen. Tumor (Kreis mit Kreuz) in der Konkavität der kleinen Kurvatur, anscheinend nicht dem Magen angehörig.

Der Status ergibt einen apfelgroßen unregelmäßig höckerigen, derben, respiratorisch verschieblichen Tumor, von der Mittellinie bis gegen die linke Parasternallinie verlaufend.

Probefrühstück: 0·5‰ freie Salzsäure, sonst nichts Pathologisches.

Fragestellung: Gehört der Tumor dem Magen an?

Radiologischer Befund (Fig. 32): Die wismuthältigen Ingesten füllen einen längsgestellten Magen, dessen tiefster Punkt drei Querfinger über dem Nabel liegt und vom Antrum gebildet wird. Dabei fällt auf, daß der Inhalt der Pars cardiaca und der oberen Hälfte der Pars media im Stehen nur langsam — auch auf tiefes Atmen und Nachhilfe durch Effleurage hin — in die untere Hälfte der Pars media gelangt, und daß sich zwischen diesen beiden Teilen des Magens fast beständig eine quere, helle

Digitized by Google

Trennungslinie etabliert. Die gleiche Behinderung tritt in liegender Stellung in Erscheinung, wobei der Inhalt der unteren Hälfte der Pars media und der Pars pylorica sich nicht wie gewöhnlich sofort im Fundus ansammelt, sondern nur allmählich im Verlaufe der längeren Beobachtungszeit zugunsten des letzteren abnimmt.

Der palpable Tumor findet sich dabei im Stehen an der Innenseite der Pars media, und zwar in der Höhe der bezeichneten Trennungslinie und somit knapp oberhalb der durch ihre Peristaltik gekennzeichneten Pars pylorica. Er läßt sich von der Pars media ohne Deformation ihres Füllungsbildes durch die eingedrückten Finger trennen, und der Magen macht mit seiner palpatorischen und respiratorischen Verschiebung gleichsinnige und gleichgroße Exkursionen. Auch im Liegen behält der Tumor seine Lagebeziehung zur Pars pylorica bei.

Resumé: Wir haben also im Bilde eines normalen Magens 1. die Zeichen einer Kommunikationsbehinderung zwischen der oberen und unteren Hälfte der Pars media (Sanduhrmagen) und 2. als Lagebeziehung zwischen Tumor und Magen das Verhalten, daß der Tumor medial von der kleinen Kurvatur und oberhalb der Pars pylorica liegt, wobei zwischen Magen und Tumor überall ein Zwischenraum ist, der palpatorisch noch vergrößert werden kann.

Die Entscheidung der Frage, ob der Tumor dem Magen angehört oder nicht, ist hier abhängig von der Sicherheit, mit der das oben erörterte Zeichen eines künstlich erzielbaren Zwischenraumes zwischen beiden erhoben werden kann, während gleichzeitig bestimmt konstatiert werden müßte, daß das nachbarliche Füllungsbild des Magens in seiner Ausdehnung durch den eindrückenden Finger nicht entsprechend verändert (verkleinert) wird. All diese Konstatierungen sind in dem vorausgehenden Befund mit Entschiedenheit gemacht und gestatten somit den Schluß auf den extraventrikulären Sitz des Tumors, trotzdem die Abschnürung des Magens zur Sanduhrform, die doch wohl mit dem Tumor in Zusammenhang zu bringen ist, durch einen Tumor der Magenwand selbst leichter zu erklären wäre, während unter der Annahme eines extraventrikulären Sitzes die Erklärung der Abschnürung des Magens seltenere Vorkommnisse (z. B. vom Tumor ausgehende Perigastritis mit konsekutiver Schrumpfung) heranziehen müßte.

(Siehe übrigens die diesbezüglichen Erwägungen im Fall Nr. 16.)

Fall 34. Franz P., 58 Jahre alt, I. med. Klinik (Prof. v. Noorden) (Prot. 28. Mai 1907, Nr. 10).

Digitized by Google

Anamnese: Seit April 1907 bemerkt der Patient das Auftreten und ständige Wachsen einer Geschwulst im Abdomen, sein Appetit ist schlecht, es besteht kein Erbrechen, starke Abmagerung, Obstipation.

Der Status ergibt im Oberbauche einen kindskopfgroßen, derben, unebenen, respiratorisch nicht zurückhaltbaren Tumor, der sich bis zwei Querfinger unter dem Nabel erstreckt und an seiner linken Seite einen Fortsatz zeigt.

Probefrühstück: Keine freie Salzsäure, keine Milchsäure.

Radiologischer Befund: Der durch die Wismutingesten sichtbar gemachte, schlauchförmig enge, mäßig längsgedehnte Magen umkreist den palpablen Tumor an seiner linken unteren und rechten Kontur und liegt nur an dem in der linken Körperhälfte gelegenen Fortsatze des Tumors, an der Vorderfläche desselben. Er liegt mit allen seinen Anteilen (bis auf die Pars cardiaca) der vorderen Bauchwand an. Seine Pars pylorica weist in ihrer Mitte eine Schattenaussparung auf, welche jedoch bei Effleurage verschwindet, um bei Nachlassen des Druckes sofort wieder aufzutreten. Im übrigen ist sie (vielleicht durch Kompression) eng und deformiert, so daß über die Raumverhältnisse ihres Lumens nichts erhoben werden kann. Bald nach der Einnahme gelangt der Mageninhalt in den Dünndarm. Peristaltik ist im Verlaufe der Untersuchung nicht sichtbar, überall prompte palpatorische Inhaltsverschieblichkeit, also kein Anhaltspunkt für eine grobanatomische Wandveränderung. Beim Baucheinziehen hebt sich das Organ und der palpable Tumor um zirka Handbreite; es bestehen also keine Verwachsungen mit der vorderen Bauchwand.

Der Umstand, daß die Schattenaussparung der Pars pylorica durch die Effleurage zum Verschwinden gebracht werden kann, beim Nachlassen derselben sofort wieder auftritt, spricht dafür, daß es sich um einen der seltenen Fälle von Kompression des Magens (respektive seines Füllungsbildes) durch einen Tumor handelt, auf welche wohl die Enge und Deformation der Pars pylorica bezogen werden darf, so daß über die Raumverhältnisse ihres Lumens nichts ausgesagt werden konnte.

* * *

Resumé der dritten Arbeit.

Fassen wir das Resultat dieser Untersuchungen zusammen, so ergibt sich Folgendes: Unter Zuhilfenahme der Sichtbarmachung des Magens und gleichzeitiger Anwendung der bisherigen palpatorischen Methoden läßt sich die Frage

Digitized by Google

nach der Zugehörigkeit eines Tumors zum Magen entscheiden. Sie ist ohne Schwierigkeiten, wenn der sichtbar gemachte Magen mit keinem Anteile in die Nähe des palpierten Tumors gerät (vgl. Fall 1—7, 31, 32), Fälle, in denen die Distanz der beiden zweifellos ist.

Grenzen jedoch Tumor und Magenausguß aneinander oder überdecken sie sich sogar ganz oder teilweise, so muß versucht werden, die beiden voneinander zu isolieren. Dies kann gelingen entweder durch manuelle Verdrängung des einen oder des anderen (vgl. Fall 8, 9), wobei man sich jedoch vor den im Falle 16 und 17 geschilderten Mißdeutungen zu schützen hat; oder durch das Baucheinziehen[26]), wobei eventuell nur das eine von den beiden in Frage stehenden Gebilden gehoben wird und sich dadurch von dem anderen um eine genügende Distanz entfernt (Fall 10). Doch ist hier hinzuzufügen, daß das Aufwärtssteigen beider beim Baucheinziehen nicht ihre Intensität noch ihr Verwachsensein beweist, weil ja alle im Abdomen in gleicher Höhe gelegenen Organe beim Baucheinziehen die gleiche Hebung erfahren[27]). Gelegentlich erhellt auch die Extraventrikularität eines Gebildes einfach durch das Intaktsein des Füllungsbildes des Magens trotz des vor ihm liegenden ausgedehnten mächtigen Tumors (vgl. Fall 11, 12, Leber).

Diese Fälle bilden den Übergang zu jenen, bei denen extraventrikuläre Bildungen auf die Lage und Gestalt des Magens Einfluß nehmen und in denen daher die Schwierigkeit, eine intraventrikuläre Ursache dieser Veränderung auszuschließen, noch größer ist als bei den vorgenannten Gruppen. Unter ihnen lassen sich diejenigen am leichtesten richtig deuten, in denen durch reguläre Vergrößerung bestimmter Organe typische Veränderungen der Lage und Form des Magens bewirkt werden. Hieher gehören Verdrängung der Pars cardiaca nach rechts, also in die Mittellinie, während sich die übrigen Teile des Magens in der gewöhnlichen Weise (also zunächst die Pars media vertikal unter der Pars cardiaca) anordnen, wie dies durch bedeutende Milzvergrößerung

[26]) Vgl. Holzknechts Mitteilungen. 1. H., 1906.

[27]) Das Baucheinziehen vermag auch die Frage zu entscheiden, ob ein Tumor den Bauchdecken angehöre oder im Bauchraume selbst gelegen sei; denn Tumoren der Bauchdecken werden (wie diese selbst) beim Baucheinziehen einfach der Wirbelsäule genähert, ohne gehoben zu werden, Tumoren innerer Bauchorgane hingegen werden in die Höhe gehoben (wenn sie nicht mit den Bauchdecken verwachsen sind. Vgl. S. 16). Gute Aufklärung über diesen Punkt bietet ganz besonders die quere Durchleuchtung (im Stehen).

Digitized by Google

bewirkt wird (vgl. Fall 18, 19, 20; kleine Milztumoren bewirken übrigens diese Verdrängung nicht, wie Fall 21 zeigt).

Ferner gehört hieher die Aufwärts- und Vorwärtsdrängung der Pars media und pylorica durch den hochgraviden Uterus (wie hier hinzugefügt sei) und ähnliche, aus dem Unterbauchraume emporwachsende Tumoren (vgl. Fall 23); ferner die Abdrängung des Magens von der vorderen Bauchwand durch starken Meteorismus des Dünndarmes (Fall 25); die Verdrängung seiner Pars media nach rechts und die konsekutive Knickung der Magenachse an dieser Stelle zu einem nach links offenen Winkel durch Meteorismus der Flexura coli lienalis und der angrenzenden Colonabschnitte (Fall 26), endlich das Intaktbleiben des Füllungsbildes des Magens trotz mächtigen Lebertumors (vgl. Fall 11, 12)[28].

Den letztgenannten Fällen, in denen vergrößerte Organe hauptsächlich verdrängend auf den Magen wirken, stellen sich gewisse typische Fälle von Verziehung entgegen. Im allgemeinen dürfte hier der Grundsatz gelten, daß jede Verlagerung des Organes, die ja a priori sowohl durch Verdrängung als durch Verziehung bewirkt sein kann, dann für Verdrängung gehalten werden muß, wenn auf der Seite, welche der normalen Lage des Magens entspricht, entweder ein Tumor palpabel oder eine Gasblähung radiologisch sichtbar ist. Bei Fehlen dieser verdrängenden Momente ist Verziehung anzunehmen. Das letztere traf zu in Fällen von Cholecystitis (Fall 29 und 30) und bei Verwachsung des (geschrumpften) Magens mit der Leber (Fall 31). Zu beurteilen, wie häufig Verziehung der Pars pylorica bei Cholecystitis vorkommen mag, gestattet unser in dieser Beziehung nicht absichtlich angereichertes Material nicht, doch scheint es dankbar, dieser Frage näherzutreten.

Wenn auch solche typische Veränderungen im Magenbilde durch extraventrikuläre Intumeszenzen die Feststellung ihrer extraventrikulären Lage erleichtern, so ist dieselbe doch auch bei atypischen Veränderungen desselben durch die nach Lage und Größe so mannigfaltigen Tumoren mittels der oben

---

[28]) Neuerdings traten auch die Anatomen der Frage der Lage und Verlagerung des Magens näher; insbesondere sei hier auf eine in letzter Zeit erschienene Arbeit von Simmonds „Über Form und Lage des Magens unter normalen und abnormalen Bedingungen“ (Fischer, Jena 1907) hingewiesen, in der wir von pathologisch-anatomischer Seite, belegt mit photographischen Aufnahmen an Leichen, Illustration und Bestätigung vieler der hier niedergelegten Beobachtungen finden.

Digitized by Google

angeführten Hilfsmittel durchaus möglich (vgl. Fall 23 und 27). Übrigens sondern sich auch unter diesen bei größerer Erfahrung relativ typische Bilder ab, unter denen wir insbesondere dasjenige des von einem Carcinom der Pars pylorica abstammenden metastatischen Drüsentumors in der kleinen Kurvatur hervorheben müssen (vgl. Fall 17 und 28; doch zeigt Fall 33, daß hier immerhin andere Deutungen möglich sind).

Digitized by Google

IV.

Die Differentialdiagnose zwischen extra- und intraventrikulärem Sitz anderer klinischer Erscheinungen (Druckempfindlichkeit etc.).

Setzt man in den allgemeinen Erörterungen der vorhergehenden Arbeit an Stelle der Tumoren andere klinisch ermittelbare zirkumskripte Zeichen und an Stelle der Palpation die betreffende Methode, die uns ermöglicht, sie aufzufinden, so erkennt man, daß das im vorigen Kapitel geschilderte Verfahren nicht nur die Differentialdiagnose des intra- oder extraventrikulären Sitzes palpabler Tumoren, sondern auch anderer zahlreicher Erscheinungen gestattet. Und so sind im folgenden Fälle angeführt, in welchen auf diesem Wege der Nachweis geführt wurde: daß das gesteifte Gebiet des Abdomens nicht dem Magen angehört, da dieser an anderer Stelle vorgefunden wird oder ohne Zeichen von Dehnung durch das geblähte Gebiet hindurchläuft (Fall 1 und 2); daß der Magen mit einer vorhandenen Narbe der Bauchwand nicht verwachsen ist (Fall 3 und 4); daß eine supponierte Verwachsung mit dem Rippenbogen nicht vorhanden ist (Fall 5; vgl. Fall 19 der zweiten Arbeit, wo sich eine solche nachweisen ließ); endlich daß eine druckempfindliche Stelle dem Magen angehört, respektive nicht angehört (Fall 6, 7).

Fall 1. Ignatz M., 62 Jahre alt (IV. med. Abteilung, Prof. Kovács) (Prot. 2. Dezember 1905, Nr. 7).

Anamnese: Pat. wegen Myodegeneratio aufgenommen, klagt über Blähungsgefühl des Magens 3—4 Stunden nach dem Essen. Der ganze Oberbauch ist stark aufgetrieben.

Digitized by Google

Zur Entscheidung der Frage, ob das geblähte Gebiet dem Magen oder dem Quercolon angehöre, wurde Pat. durchleuchtet und ergab folgenden Befund:

Die Rieder'sche Mahlzeit füllt einen im ganzen normalen, eher kleinen Magen, dessen tiefster Punkt drei Querfinger über dem Nabel liegt, in allen seinen Anteilen. Mit dem ausgedehnten, vorgewölbten Gebiet im Abdomen steht er in keinerlei Beziehung.

Fall 2. Johann L., 23 Jahre alt (Abt. des Hofr. Prof. Oser an der Wiener Allgemeinen Poliklinik, dann I. med. Klinik) (Prot. 12. Sept. 1905, Nr. 5).

Anamnese: Pat. seit zehn Jahren magenleidend, hat eine Stunde nach schwereren, besonders sauren Speisen, drei bis vier Stunden lang drückende Schmerzen, dann Erbrechen von viel saurer Flüssigkeit, häufig im Anschlusse daran Diarrhoe. Seit sechs bis sieben Jahren häufen sich zeitweise diese kolikartigen Schmerzanfälle in der Nabelgegend. Er bemerkt dabei ein Aufstellen von Schlingen, wobei der Anfall fast regelmäßig mit Gurren endet. Der Stuhl ist dabei zumeist erst fest, dann flüssig.

Im Abdomen zeigt sich eine gesteifte Darmpartie (Flexura sigmoidea?), daselbst großwelliges Schwappen; ferner oberhalb des Nabels ein Lipom.

Der Fall wurde uns mit der Frage zugesandt, ob die gesteifte Partie dem Magen oder dem Darm angehöre, und ob das Lipom mit dem Magen zusammenhänge.

Radiologischer Befund: Kleiner, diagonal gelagerter Magen, dessen tiefster Punkt vier Querfinger über dem Nabel und drei Querfinger über dem Lipom gelegen ist. Letzteres hat somit keinen Zusammenhang mit dem Magen.

Das gesteifte Gebiet unterhalb des Nabels erweist sich gleichfalls als extraventrikulär gelegen.

Operationsbefund (Klinik Hofr. v. Hochenegg): Multiple Stenosen im oberen Ileum, unteres Ileum frei.

Fall 3. Sebastian S., 26 Jahre alt, (II. chirurg. Abt., (weil. Hofr. v. Mosetig) (Prot. 6. März 1907, Nr. 6).

Anamnese: Pat. erhielt vor zwei Monaten einen Stich in die linke Oberbauchgegend (daselbst Narbe), seitdem verspürt er ein Stechen bei der Arbeit und beim tiefen Atmen daselbst.

Fragestellung: Besteht zwischen der Narbe und dem Magen ein Zusammenhang?

Radiologischer Befund: Die Wismutingesten füllen einen wenig längsgedehnten Magen (tiefster Punkt in Nabelhöhe), ohne Anhaltspunkt für eine Raumbeengung; insbesondere zeigt die Pars media, in deren Projektionsgebiet die Narbe liegt, keine

Digitized by Google

Abweichung von ihrer normalen Form und keine Behinderung ihrer respiratorischen Verschieblichkeit.

Resumé: Somit ergeben sich keine Anhaltspunkte für eine Fixation des Magens an der Narbe.

Fall 4. Schw. L., 22 Jahre alt (II. med. Abteilung, Prof. Ortner) (Prot. 7. März 1907, Nr. 9).

Anamnese: Pat. leidet seit $1^1/_2$ Jahren an Erbrechen, welches auch nach einer Appendektomie (Narbe) nicht sistierte. Dasselbe tritt besonders eine halbe Stunde nach dem Essen auf, erbrochen werden bisweilen alte Speisereste. Vor acht Wochen trat in der Früh Blutbrechen auf, worauf eine typische Milchkur Besserung brachte. Seit fünf Wochen bestehen nach jeder konsistenteren Nahrung Schmerzen im Magen.

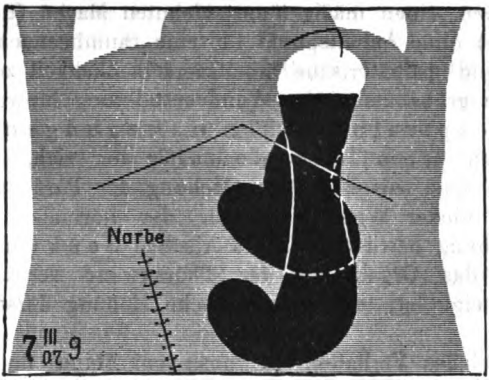

Fig. 33. Rieder'sche Mahlzeit. Dorsoventrale Durchleuchtung im Stehen. Hochgradig längsgedehnter Magen, der mit seiner Pars pylorica in Nachbarschaft zu der in der rechten Bauchhälfte gelegenen Narbe tritt. Verwachsungen sind auszuschließen, da sich der Magen beim Baucheinziehen um Handbreite von der Narbe entfernt.

Fragestellung: Bestehen Adhäsionen des Magens mit der Operationsnarbe in der Ileocoecalgegend?

Radiologischer Befund (Fig. 33): Die Wismutingesten füllen einen hochgradig längsgedehnten Magen (tiefster Punkt handbreit unter dem Nabel) in allen Anteilen ohne Anhaltspunkt für eine raumbeengende Veränderung. Peristaltik und palpatorische Inhaltsverschieblichkeit zeigen nichts, was für eine grobanatomische Veränderung der Wand spräche. Der caudale Pol ist in der Mittellinie gelegen, also etwas mehr rechts als gewöhnlich, läßt sich aber durch manuelle Beeinflussung von hier aus so weit nach links oben verschieben, daß er dadurch

Digitized by Google

eine bedeutende Distanz von der im rechten unteren Bauchquadranten gelegenen Narbe bedingt.

Resumé: Eine Fixation des Magens an die Narbe erscheint somit ausgeschlossen.

Fall 5. B. S., 31 Jahre alt (II. chirurg. Abteilung, weil. Hofr. v. Mosetig) (Prot. 14. Februar 1907, Nr. 9).

Anamnese: Seit einem Jahre bestehen im oberen Epigastrium stechende Schmerzen, am stärksten kurze Zeit nach konsistenter Nahrung sowie bei Bewegungen, besonders beim Bücken. Am Manubrium sterni, entsprechend dem linken Rippenbogen, tastet man eine umschriebene druckschmerzhafte Stelle.

Der Fall wurde uns mit der Frage zugesandt, ob es sich um eine Perigastritis costarum traumatica handle.

Der radiologische Befund lautet: Die Wismutingesten füllen einen mäßig längsgedehnten Magen (tiefster Punkt in Nabelhöhe) ohne Anhaltspunkt für eine raumbeengende Bildung. Peristaltik und palpatorische Inhaltsverschieblichkeit zeigen nichts, was auf eine grobanatomische Wandveränderung hinweisen würde.

Die respiratorischen Bewegungen des Organs gehen in allen seinen Teilen gleichmäßig vor sich, und es fehlt insbesondere eine inspiratorische Hebung der Pars cardiaca, wie diese in paradoxer Weise an Stelle der normalen durch die Zwerchfellhebung bewirkten inspiratorischen Senkung dann eintritt, wenn das Organ mit der Thoraxwand verwachsen und dadurch geneigt ist, die inspiratorische Hebung derselben mitzumachen.

Ein solches Verhalten in positivem Sinne findet sich in Fall 19 der zweiten Arbeit dieser Broschüre, in welchem anscheinend im Anschluß an ein Trauma Veränderungen in der angedeuteten Richtung entstanden sind.

Fall 6. Anna P., 35 Jahre alt, II. med. Abteilung (Prof. Ortner) (Prot. 18. Mai 1907, Nr. 7).

Anamnese: Seit zirka $^3/_4$ Jahren bestehen Schmerzen in der Magengegend mit zeitweiligem Erbrechen und Abmagerung. Das Erbrechen ist nicht kopiös, nie blutig. Der Stuhl ist zumeist angehalten, öfters angeblich schwarz. Unter dem linken Rippenbogen besteht bei tiefem Druck eine zirkumskripte Druckempfindlichkeit.

Probefrühstück: Keine freie Salzsäure, keine Milchsäure, keine langen Bazillen, im Spülwasser Blutspuren.

Radiologischer Befund: Die Wismutingesten füllen einen schlauchförmig engen, erheblich längsgedehnten Magen (vier Querfinger unter dem Nabel), der in der Pars media in der Höhe des Rippenbogens eine quere Verengerung seines Lumens

Digitized by Google

bis auf Fingerdicke bot (Sanduhrmagen). Sonstige Zeichen von raumbeengenden Verengerungen fehlen. Auffallend rasch findet die Entleerung der Mageningesten in den Dünndarm statt, der bereits nach einer halben Stunde den ganzen Mageninhalt aufgenommen hat. Im übrigen ist die Peristaltik des Magens nicht besonders lebhaft, überall prompte palpatorische Inhaltsverschieblichkeit: Somit keine Anzeichen für eine grobanatomische Veränderung (Infiltration) der Wand.

An der Enge besteht zirkumskripte Druckempfindlichkeit; beim Baucheinziehen, wobei diese Stelle mit dem Organe gehoben, unter dem Rippenbogen verschwindet, verschwindet auch die Druckempfindlichkeit dieser Stelle; somit darf angenommen werden, daß diese druckempfindliche Stelle dem Magen selbst (und nicht etwa der Haut) angehört.

Fall 7. Berta H., 31 Jahre alt, II. med. Abteilung (Prof. Ortner) (Prot. 28. Mai 1907, Nr. 12).

Anamnese: Seit 1904 bestehen drückende Schmerzen in der Magengegend mit zeitweiligem Aufstoßen, besonders nach saueren Speisen und nach Aufregungen. Niemals Erbrechen. Die Schmerzen werden beim Niederlegen besser. Es besteht Hyperacidität; im rechten oberen Bauchquadranten eine druckempfindliche Stelle.

Radiologischer Befund: Die Wismutingesten füllen einen schlauchförmig engen, erheblich längsgedehnten Magen, ohne Anhaltspunkte für eine raumbeengende Bildung oder eine grobanatomische Wandveränderung.

Der druckempfindliche Punkt, der ungefähr an das obere Ende der Magenfüllung zu liegen kommt, wird beim Baucheinziehen mit dem Magen nicht mitgehoben; somit ist anzunehmen, daß er dem Magen nicht angehört.

Druckerei der kaiserl. Wiener Zeitung.

Digitized by Google

Digitized by Google

Digitized by Google



Digitized by Google

COUNTWAY LIBRARY
HC 1GUS I

17.C.466
Die radiologische Diagnostik de1966
Countway Library BCK3332
3 2044 045 317 062



Digitized by Google

17.C.485
Die radiologische Diagnostik de1908
Countway Library BCK3332
3 2044 045 317 062